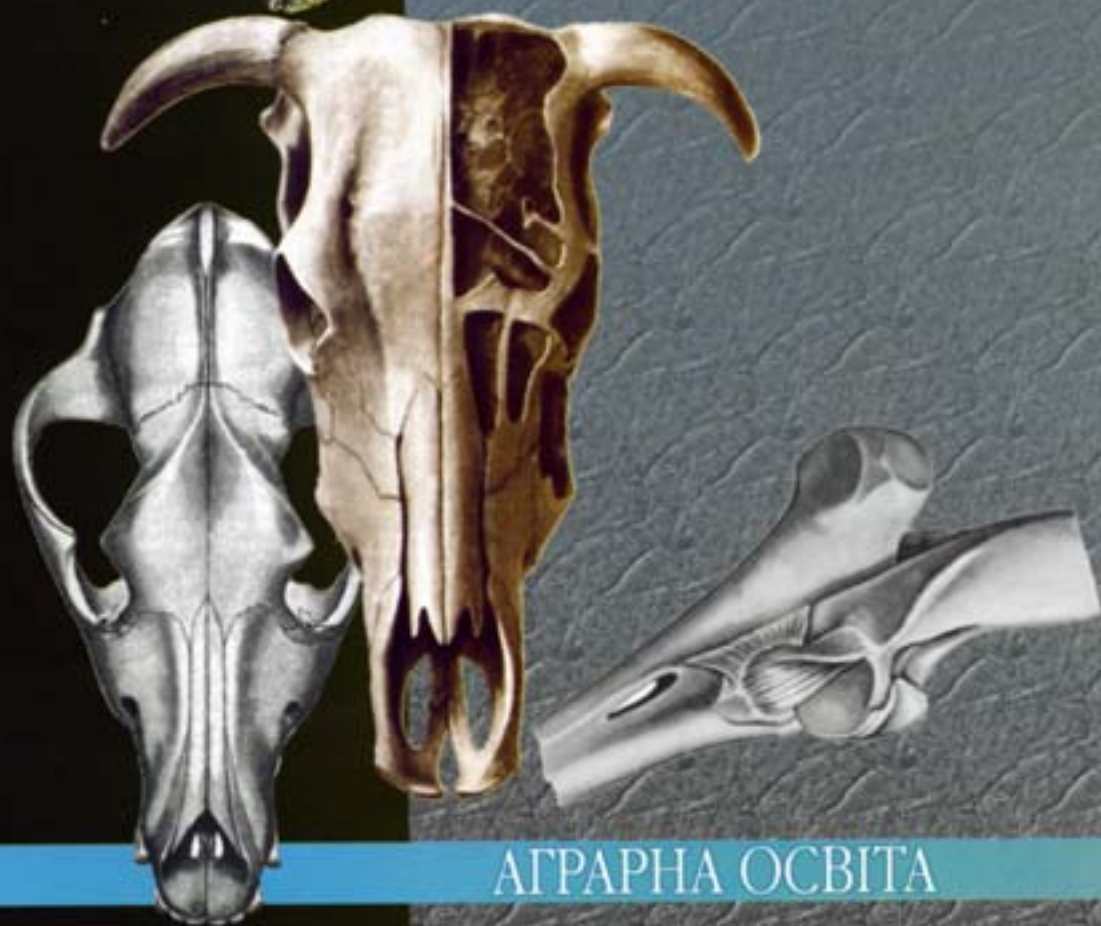

В. К. КОСТЮК

АТЛАС
АНАТОМІЇ
СВІЙСЬКИХ
ТВАРИН

Остеологія



АГРАРНА ОСВІТА

В.К. КОСТЮК

АТЛАС АНАТОМІЇ СВІЙСЬКИХ ТВАРИН. ОСТЕОЛОГІЯ

Затверджено Міністерством аграрної політики України
як навчальний посібник для підготовки фахівців у вищих
аграрних закладах освіти I - IV рівнів акредитації за
спеціальностями "Ветеринарна медицина" та
"Зооінженерія"

КИЇВ
"Аграрна освіта"
2001

УДК 591.47:619 (084.4)

ББК 45.2я73

К 72

Рецензенти: д-р біол. наук, проф. **В.П.Новак** (Білоцерківський державний аграрний ун-т), д-р ветеринарних наук, проф. **Г.М.Фоменко** (Харківський зооветеринарний і-т), д-р біол. наук, проф. **В.Г.Грибан**, канд. ветеринарних наук, доц. **Я.М.Коршунова** (Дніпропетровський аграрний ун-т), д-р біол. наук, проф. **В.Т.Хомич**, канд. ветеринарних наук, доц. **В.С.Левчук** (Національний аграрний ун-т)

Костюк В.К.

К 72 **Атлас анатомії свійських тварин. Osteологія:**

Навч. пос. - К.: Аграрна освіта, 2001. - 78 с.

ISBN 966-95661-3-4

Наведено зображення в одній або декількох площинах кісток скелета чотирьох видів свійських тварин: коня, бика (в тексті - корова), свині, собаки.

В підписах під малюнками подано українською та латинською мовами назви основних структур зображених кісток.

Для підготовки фахівців у вищих аграрних закладах освіти I-IV рівнів акредитації за спеціальностями "Ветеринарна медицина" та "Зооінженерія".

ББК 45.2я73

ISBN 966-95661-3-4

© В.К.Костюк

© В.К.Костюк, малюнки

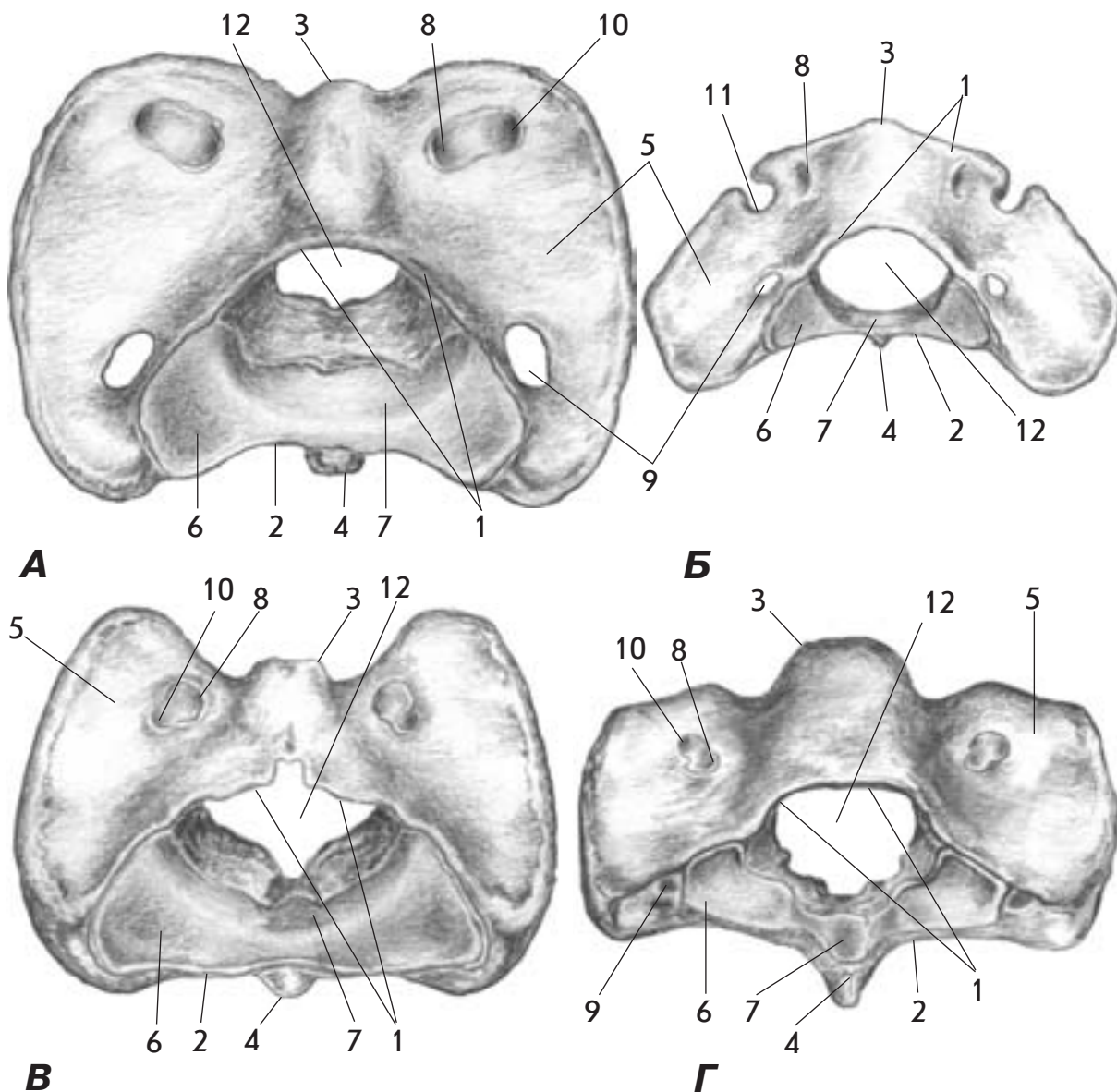
ПЕРЕДМОВА

У "Атласі з анатомії свійських тварин. Остеологія" на 56 малюнках, зроблених автором з натуральних препаратів, зображено понад 150 кісток та їх фрагментів, що належать чотирьом видам тварин - свійським коню, бику (в тексті - корова), свині та собаці. Подані під малюнками терміни українською та латинською мовами (всього понад 900) позначають основні структури зображених кісток. Для того, щоб більш детально показати окремі елементи, деякі з кісток зображені в кількох площинах.

Враховуючи ряд обставин, зокрема практику вживання анатомічних термінів при вивченні клінічних дисциплін, при написанні деяких термінів українською мовою замість українських відповідників використані латинізми (наприклад, "краніальний", "каудальний", "дорсальний", "вентральний", "латеральний", "медіальний", "альвеолярний" замість, відповідно, "черепний", "хвостовий", "спинний", "черевний", "бічний", "присерединний", "комірковий" і т. п.). В інших випадках використані як латинізми, так і українські відповідники (наприклад, лат. "proximalis" та "distalis" в одних випадках дано як "проксимальний" та "дистальний", в інших - як "найближчий" та "віддалений", або ж наведено відразу обидва терміни).

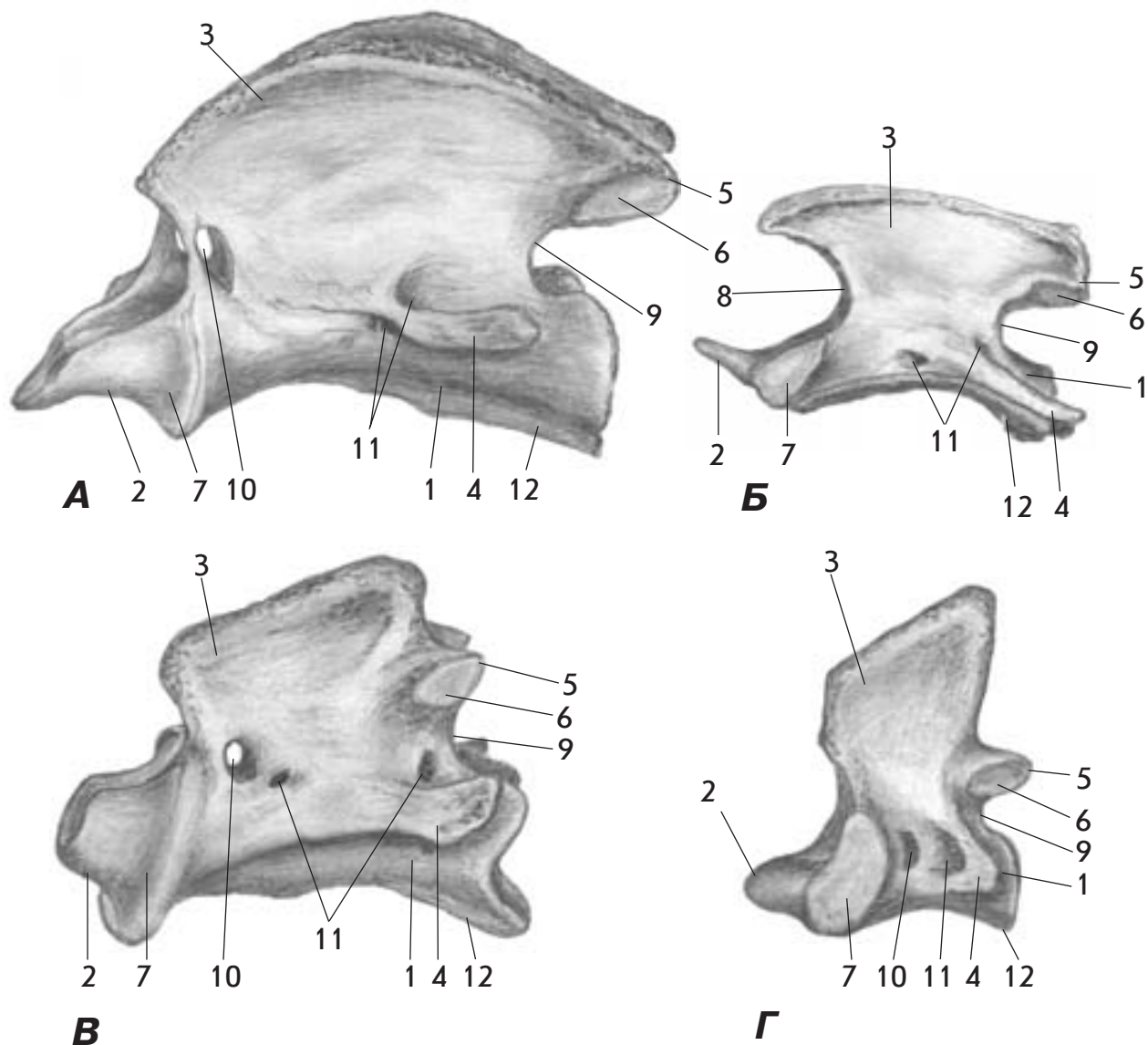
Латинські числівники, що входять до складу назв деяких кісток автоподію грудної та тазової кінцівок, подано римськими цифрами та в дужках словами (наприклад, "os tarsale I (primum)", "os tarsale II et III (secundum et tertium)" і т. п.). В дужках також подано деякі терміни-синоніми, які часто вживаються у ветеринарній практиці паралельно з основними (наприклад, "середня фаланга (вінцева кістка)", "основа (тіло) під'язикової кістки" та ін.).

Автор висловлює щире подяку всім, хто сприяв виданню цього посібника. Пропозиції та зауваження прохання надсилати за адресою: 03127, м. Київ, вул. Потехіна, 16, факультет ветеринарної медицини НАУ, кафедра анатомії сільськогосподарських тварин.



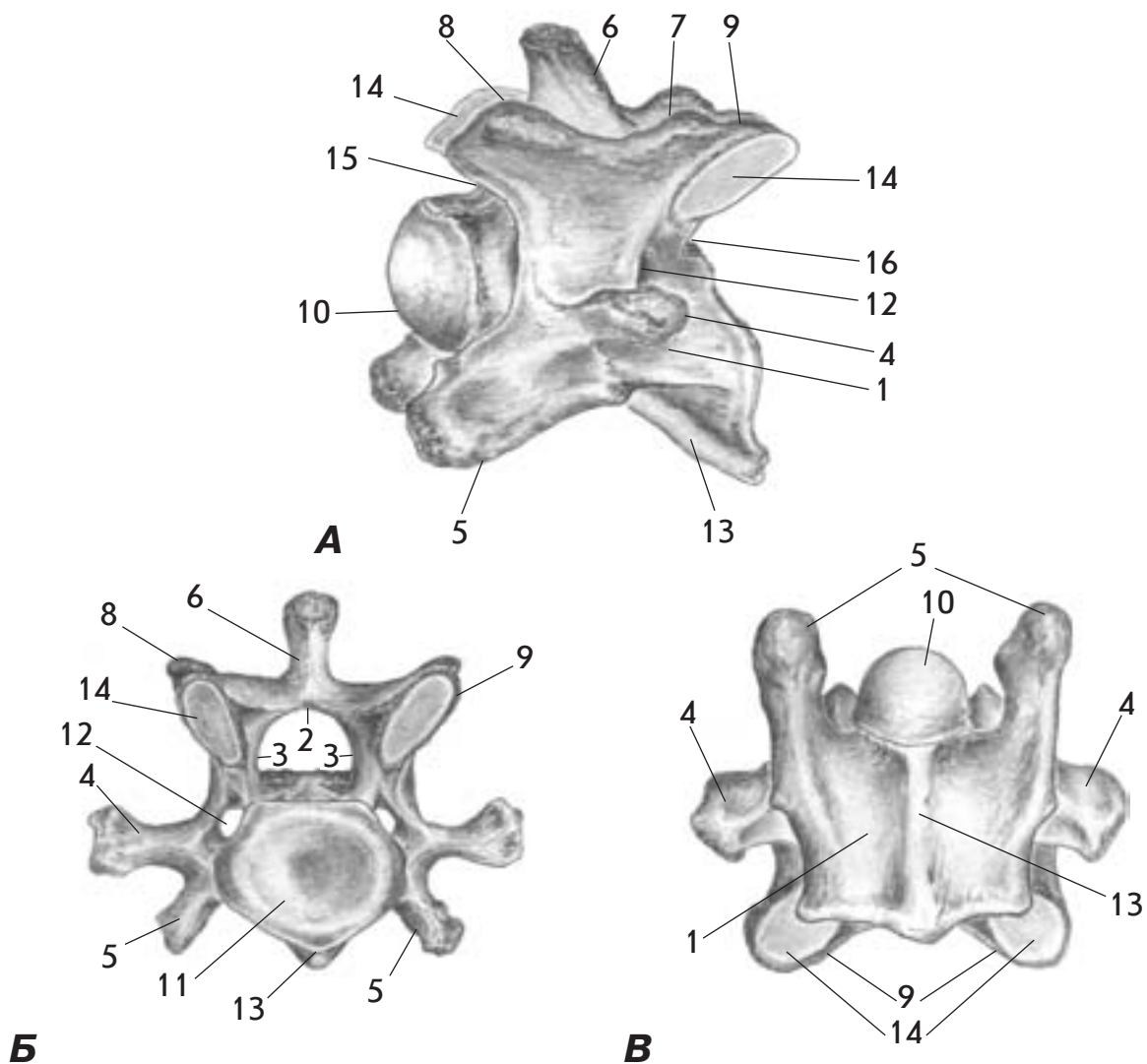
Мал. 1. Атлант - atlas - коня (А), собаки (Б), корови (В) і свині (Г) зверху, ззаду

1. Дорсальна дуга - arcus dorsalis
2. Вентральна дуга - arcus ventralis
3. Дорсальний горбок - tuberculum dorsale
4. Вентральний горбок - tuberculum ventrale
5. Крило атланта - ala atlantis
6. Каудальна суглобова ямка - fovea articularis caudalis
7. Ямка зуба - fovea dentis
8. Латеральний хребцевий отвір - foramen vertebrale laterale
9. Поперечний отвір - foramen transversarium
10. Криловий отвір - foramen alare
11. Крилова вирізка - incisura alaris
12. Хребцевий отвір - foramen vertebrale



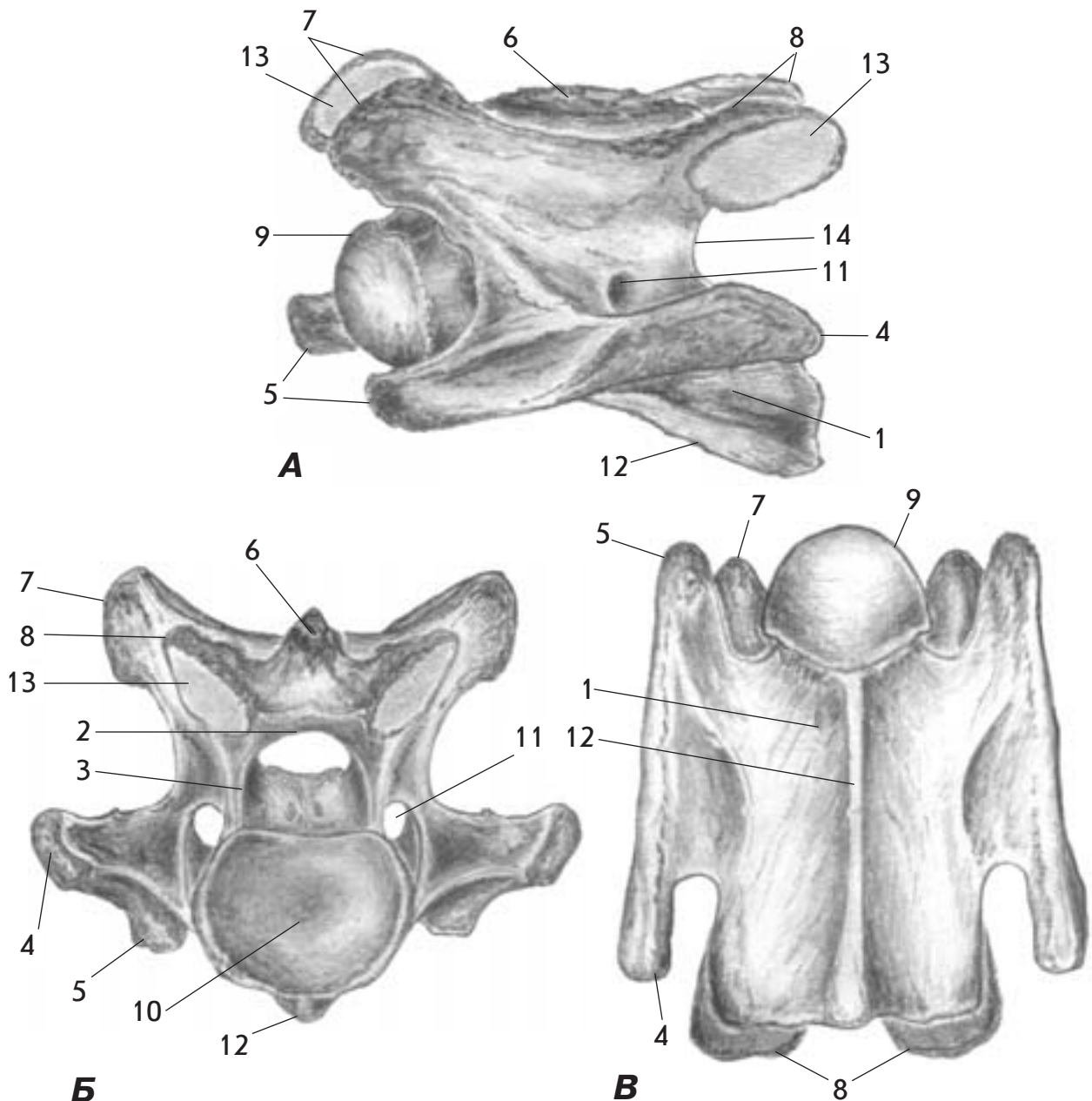
Мал. 2. Другий шийний (осьовий) хребець - axis - коня (А), собаки (Б), корови (В) та свині (Г) збоку

1. Тіло хребця - corpus vertebrae
2. Зуб - dens
3. Остистий відросток - processus spinosus
4. Поперечний відросток - processus transversus
5. Каудальний суглобовий відросток - processus articularis caudalis
6. Суглобова поверхня - facies articularis
7. Вентральна суглобова поверхня - facies articularis ventralis
8. Краніальна хребцева вирізка - incisura vertebralis cranialis
9. Каудальна хребцева вирізка - incisura vertebralis caudalis
10. Латеральний хребцевий отвір - foramen vertebrale laterale
11. Поперечний отвір - foramen transversarium
12. Вентральний гребінь - crista ventralis



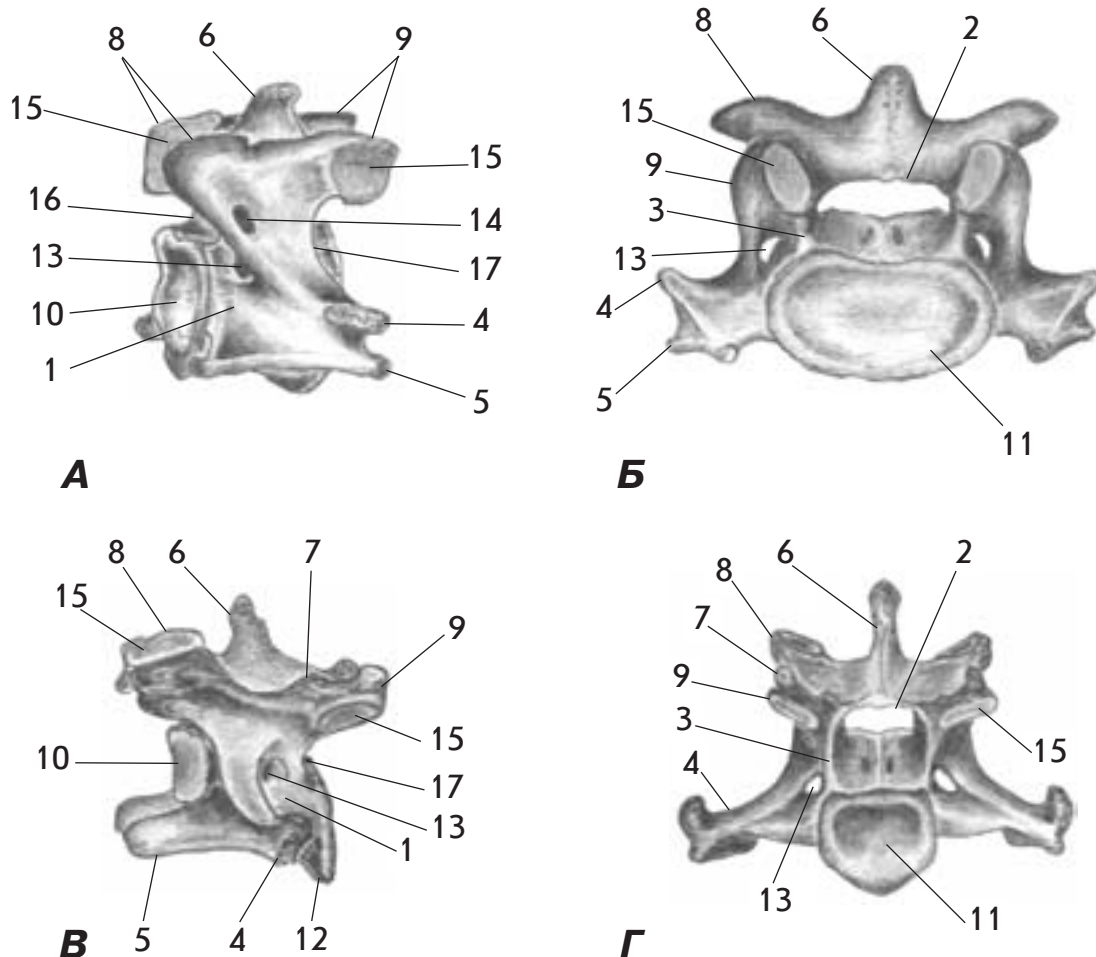
Мал. 3. Шийний хребець (4-й) - vertebra cervicalis - корови (А - збоку ; Б - ззаду; В - знизу)

1. Тіло хребця - corpus vertebrae
2. Пластинка дуги хребця - lamina arcus vertebrae
3. Ніжка дуги хребця - pediculus arcus vertebrae
4. Поперечний відросток - processus transversus
5. Реберний відросток - processus costalis
6. Остистий відросток - processus spinosus
7. Сосочковий відросток - processus mamillaris
8. Краніальний суглобовий відросток - processus articularis cranialis
9. Каудальний суглобовий відросток - processus articularis caudalis
10. Головка хребця (краніальний кінець) - caput vertebrae (extremitas cranialis)
11. Ямка хребця (каудальний кінець) - fossa vertebrae (extremitas caudalis)
12. Поперечний отвір - foramen transversarium
13. Вентральний гребінь - crista ventralis
14. Суглобова поверхня - facies articularis
15. Краніальна хребцева вирізка - incisura vertebralis cranialis
16. Каудальна хребцева вирізка - incisura vertebralis caudalis



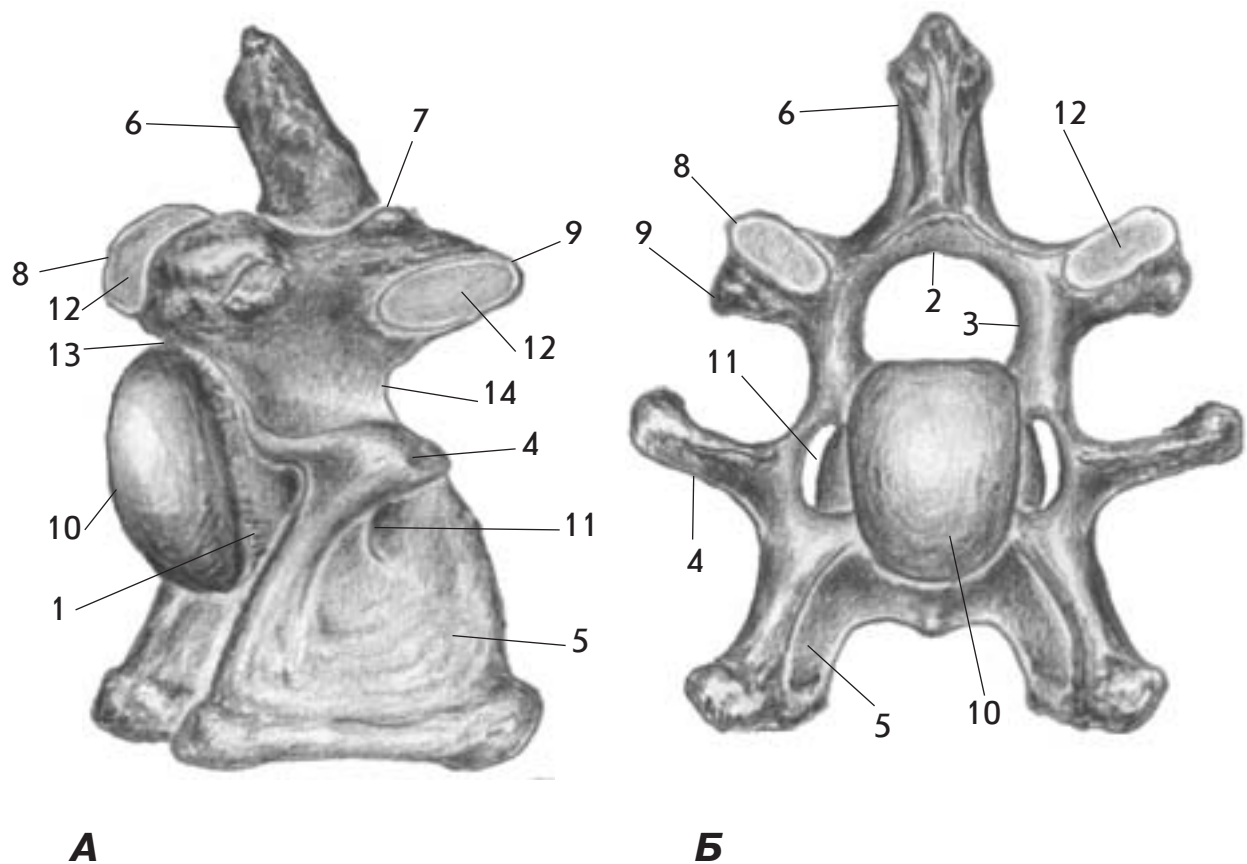
Мал. 4. Шийний хребець (4-й) - *vertebra cervicalis* - коня (А - збоку; Б - ззаду; В - знизу)

1. Тіло хребця - *corpus vertebrae*
2. Пластинка дуги хребця - *lamina arcus vertebrae*
3. Ніжка дуги хребця - *pediculus arcus vertebrae*
4. Поперечний відросток - *processus transversus*
5. Реберний відросток - *processus costalis*
6. Остистий відросток - *processus spinosus*
7. Краніальний суглобовий відросток - *processus articularis cranialis*
8. Каудальний суглобовий відросток - *processus articularis caudalis*
9. Головка хребця - *caput vertebrae*
10. Ямка хребця - *fossa vertebrae*
11. Поперечний отвір - *foramen transversarium*
12. Вентральний гребінь - *crista ventralis*
13. Суглобова поверхня - *facies articularis*
14. Каудальна хребцева вирізка - *incisura vertebralis caudalis*



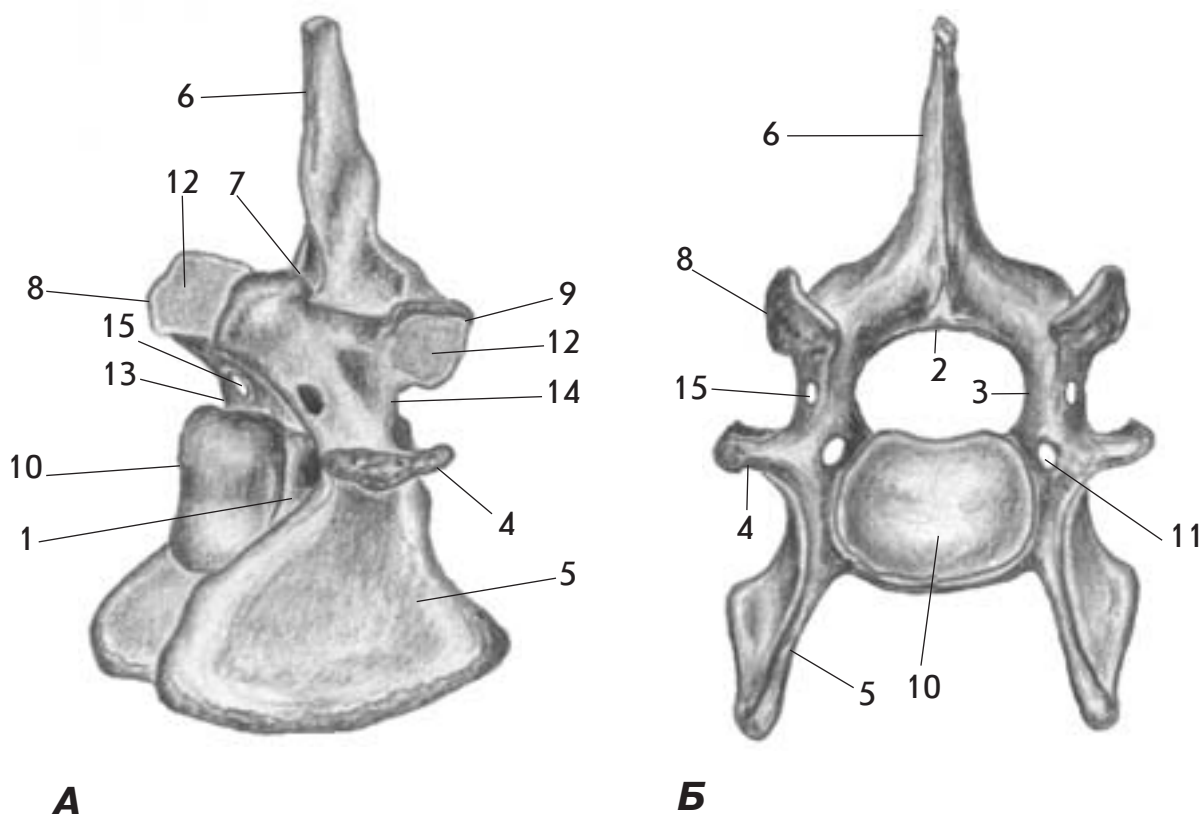
Мал. 5. Шийний хребець (3-й) - *vertebra cervicalis* - свині (А - збоку; Б - спереду) та собаки (В - збоку; Г - ззаду)

1. Тіло хребця - *corpus vertebrae*
2. Пластинка дуги хребця - *lamina arcus vertebrae*
3. Ніжка дуги хребця - *pediculus arcus vertebrae*
4. Поперечний відросток - *processus transversus*
5. Реберний відросток - *processus costalis*
6. Остистий відросток - *processus spinosus*
7. Сосочковий відросток - *processus mamillaris*
8. Краніальний суглобовий відросток - *processus articularis cranialis*
9. Каудальний суглобовий відросток - *processus articularis caudalis*
10. Головка хребця - *caput vertebrae*
11. Ямка хребця - *fossa vertebrae*
12. Вентральний гребінь - *crista ventralis*
13. Поперечний отвір - *foramen transversarium*
14. Латеральний хребцевий отвір - *foramen vertebrale laterale*
15. Суглобова поверхня - *facies articularis*
16. Краніальна хребцева вирізка - *incisura vertebralis cranialis*
17. Каудальна хребцева вирізка - *incisura vertebralis caudalis*



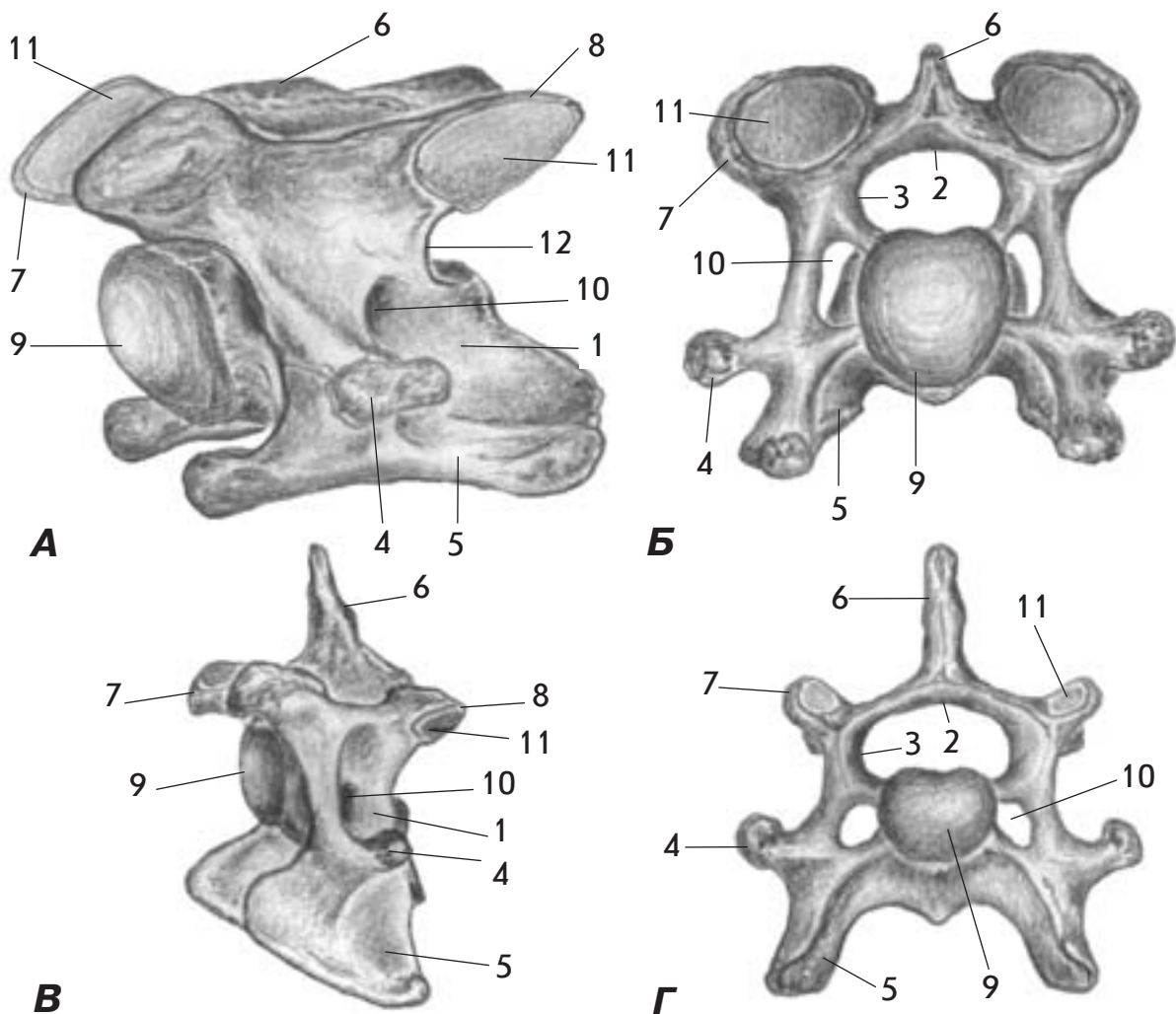
Мал. 6. Шийний хребець (6-й) - *vertebra cervicalis* - корови (А - збоку; Б - спереду)

1. Тіло хребця - *corpus vertebrae*
2. Пластинка дуги хребця - *lamina arcus vertebrae*
3. Ніжка дуги хребця - *pediculus arcus vertebrae*
4. Поперечний відросток - *processus transversus*
5. Реберний відросток (вентральна пластинка) - *processus costalis (lamina ventralis)*
6. Остистий відросток - *processus spinosus*
7. Сосочковий відросток - *processus mamillaris*
8. Краніальний суглобовий відросток - *processus articularis cranialis*
9. Каудальний суглобовий відросток - *processus articularis caudalis*
10. Головка хребця - *caput vertebrae*
11. Поперечний отвір - *foramen transversarium*
12. Суглобова поверхня - *facies articularis*
13. Краніальна хребцева вирізка - *incisura vertebralis cranialis*
14. Каудальна хребцева вирізка - *incisura vertebralis caudalis*



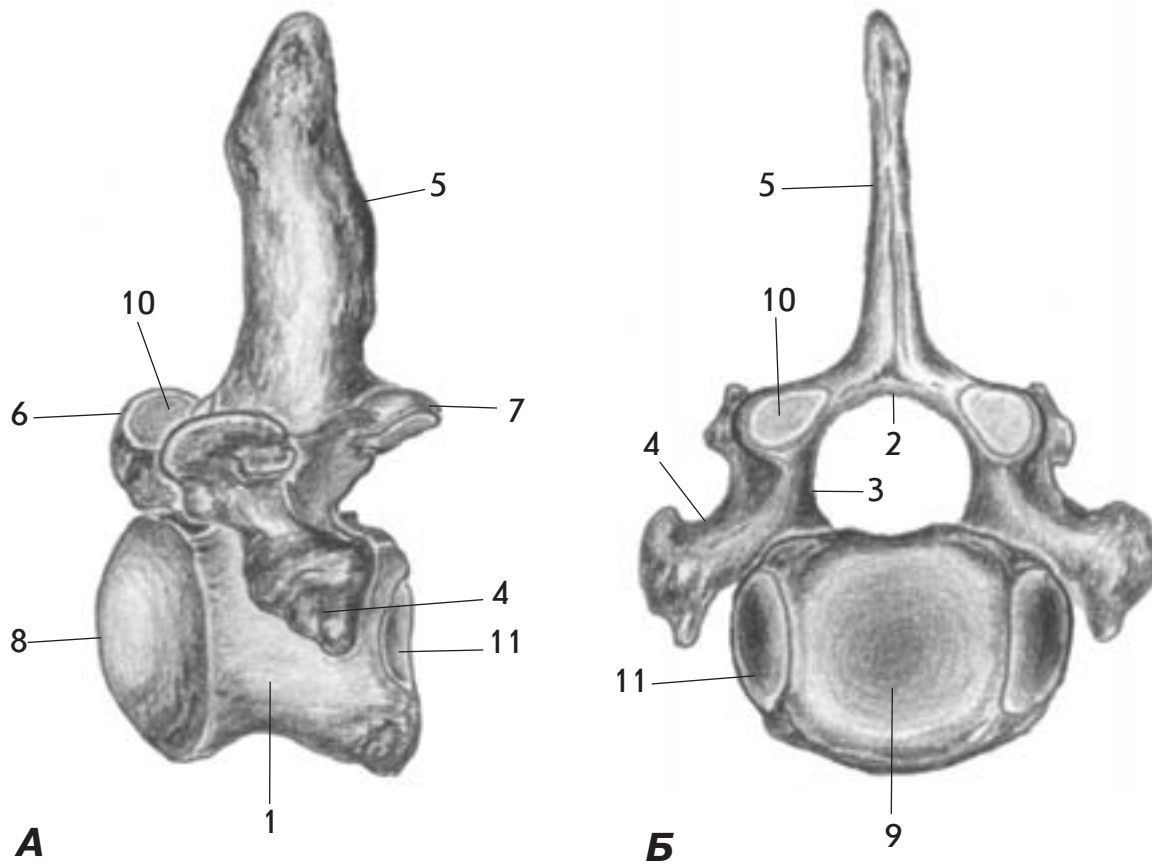
Мал. 7. Шийний хребець (6-й) - *vertebra cervicalis* - свині (А - збоку; Б - спереду)

1. Тіло хребця - *corpus vertebrae*
2. Пластинка дуги хребця - *lamina arcus vertebrae*
3. Ніжка дуги хребця - *pediculus arcus vertebrae*
4. Поперечний відросток - *processus transversus*
5. Реберний відросток (вентральна пластинка) - *processus costalis (lamina ventralis)*
6. Остистий відросток - *processus spinosus*
7. Сосочковий відросток - *processus mamillaris*
8. Краніальний суглобовий відросток - *processus articularis cranialis*
9. Каудальний суглобовий відросток - *processus articularis caudalis*
10. Головка хребця - *caput vertebrae*
11. Поперечний отвір - *foramen transversarium*
12. Суглобова поверхня - *facies articularis*
13. Краніальна хребцева вирізка - *incisura vertebralis cranialis*
14. Каудальна хребцева вирізка - *incisura vertebralis caudalis*
15. Латеральний хребцевий отвір - *foramen vertebrale laterale*



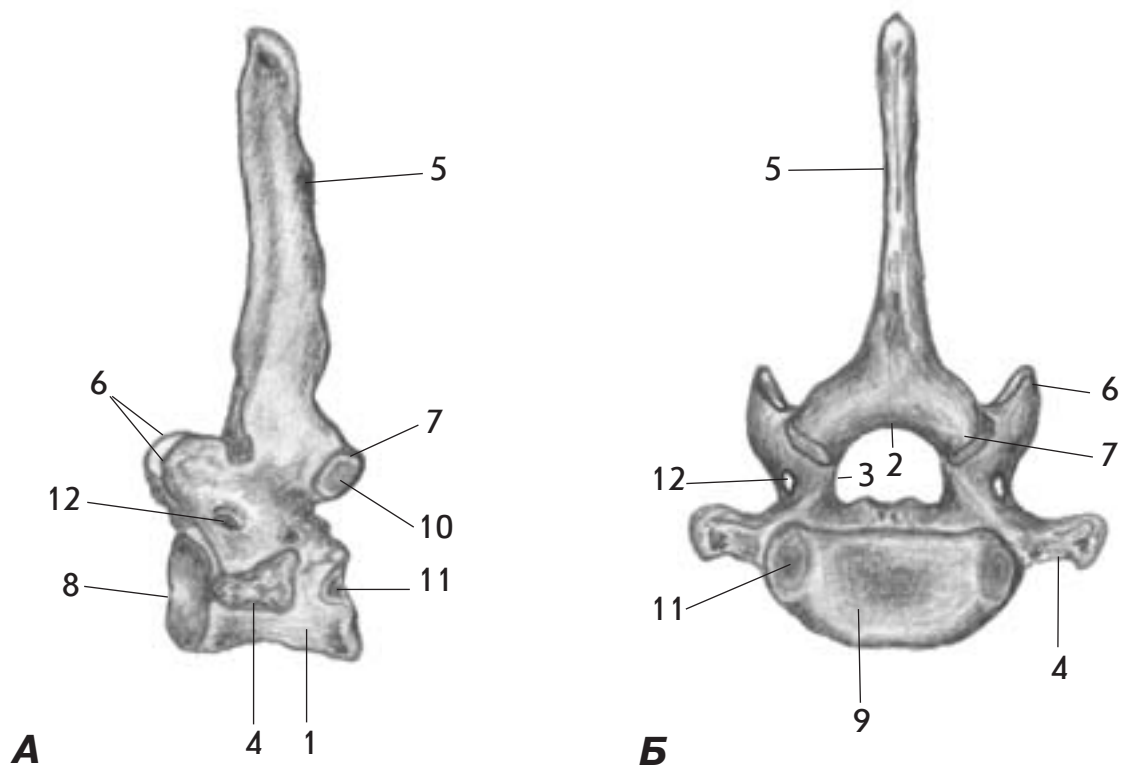
Мал. 8. Шийний хребець (6-й) - *vertebra cervicalis* - коня (А - збоку; Б - спереду) та собаки (В - збоку; Г - спереду)

1. Тіло хребця - *corpus vertebrae*
2. Пластинка дуги хребця - *lamina arcus vertebrae*
3. Ніжка дуги хребця - *pediculus arcus vertebrae*
4. Поперечний відросток - *processus transversus*
5. Реберний відросток (вентральна пластинка) - *processus costalis (lamina ventralis)*
6. Остистий відросток - *processus spinosus*
7. Краніальний суглобовий відросток - *processus articularis cranialis*
8. Каудальний суглобовий відросток - *processus articularis caudalis*
9. Головка хребця - *caput vertebrae*
10. Поперечний отвір - *foramen transversarium*
11. Суглобова поверхня - *facies articularis*
12. Каудальна хребцева вирізка - *incisura vertebralis caudalis*



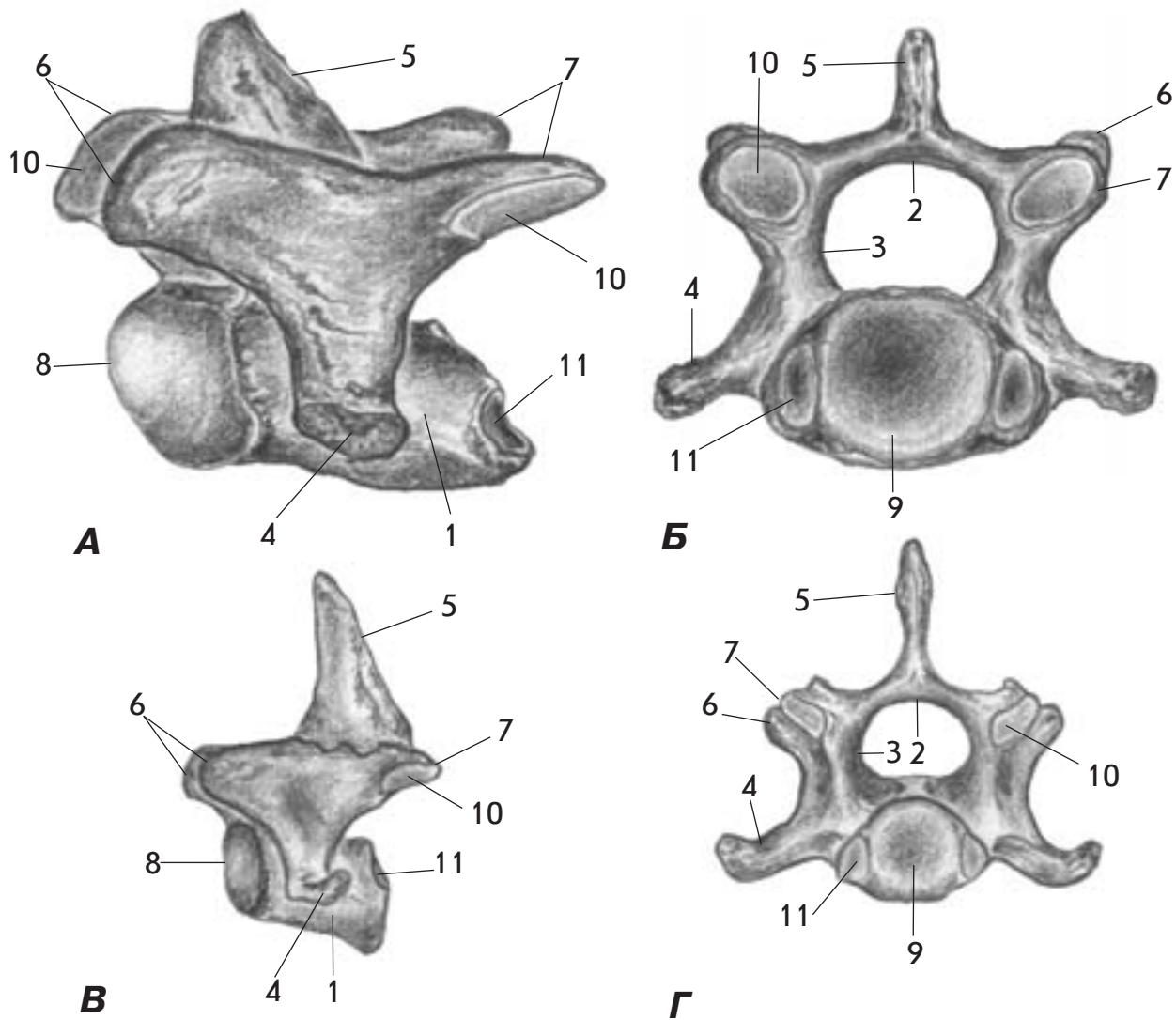
Мал. 9. Шийний хребець (7-й) - *vertebra cervicalis* - корови (А - збоку; Б - ззаду)

1. Тіло хребця - *corpus vertebrae*
2. Пластинка дуги хребця - *lamina arcus vertebrae*
3. Ніжка дуги хребця - *pediculus arcus vertebrae*
4. Поперечний відросток - *processus transversus*
5. Остистий відросток - *processus spinosus*
6. Краніальний суглобовий відросток - *processus articularis cranialis*
7. Каудальний суглобовий відросток - *processus articularis caudalis*
8. Головка хребця - *caput vertebrae*
9. Ямка хребця - *fossa vertebrae*
10. Суглобова поверхня - *facies articularis*
11. Каудальна реберна ямка - *fovea costalis caudalis*



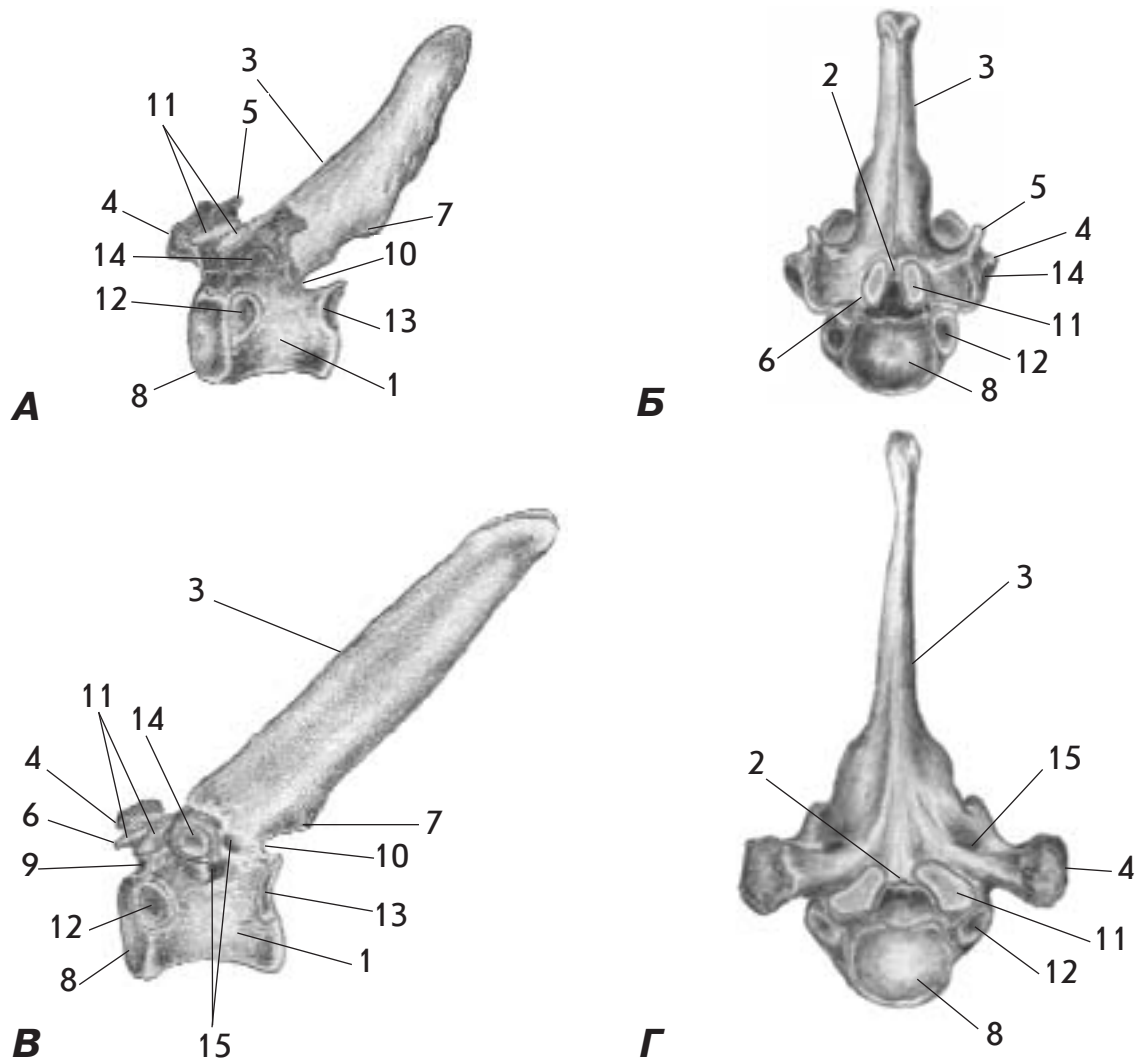
Мал. 10. Шийний хребець (7-й) - *vertebra cervicalis* - свині (А - збоку; Б - ззаду)

1. Тіло хребця - *corpus vertebrae*
2. Пластинка дуги хребця - *lamina arcus vertebrae*
3. Ніжка дуги хребця - *pediculus arcus vertebrae*
4. Поперечний відросток - *processus transversus*
5. Остистий відросток - *processus spinosus*
6. Краніальний суглобовий відросток - *processus articularis cranialis*
7. Каудальний суглобовий відросток - *processus articularis caudalis*
8. Головка хребця - *caput vertebrae*
9. Ямка хребця - *fossa vertebrae*
10. Суглобова поверхня - *facies articularis*
11. Каудальна реберна ямка - *fovea costalis caudalis*
12. Латеральний хребцевий отвір - *foramen vertebrale laterale*



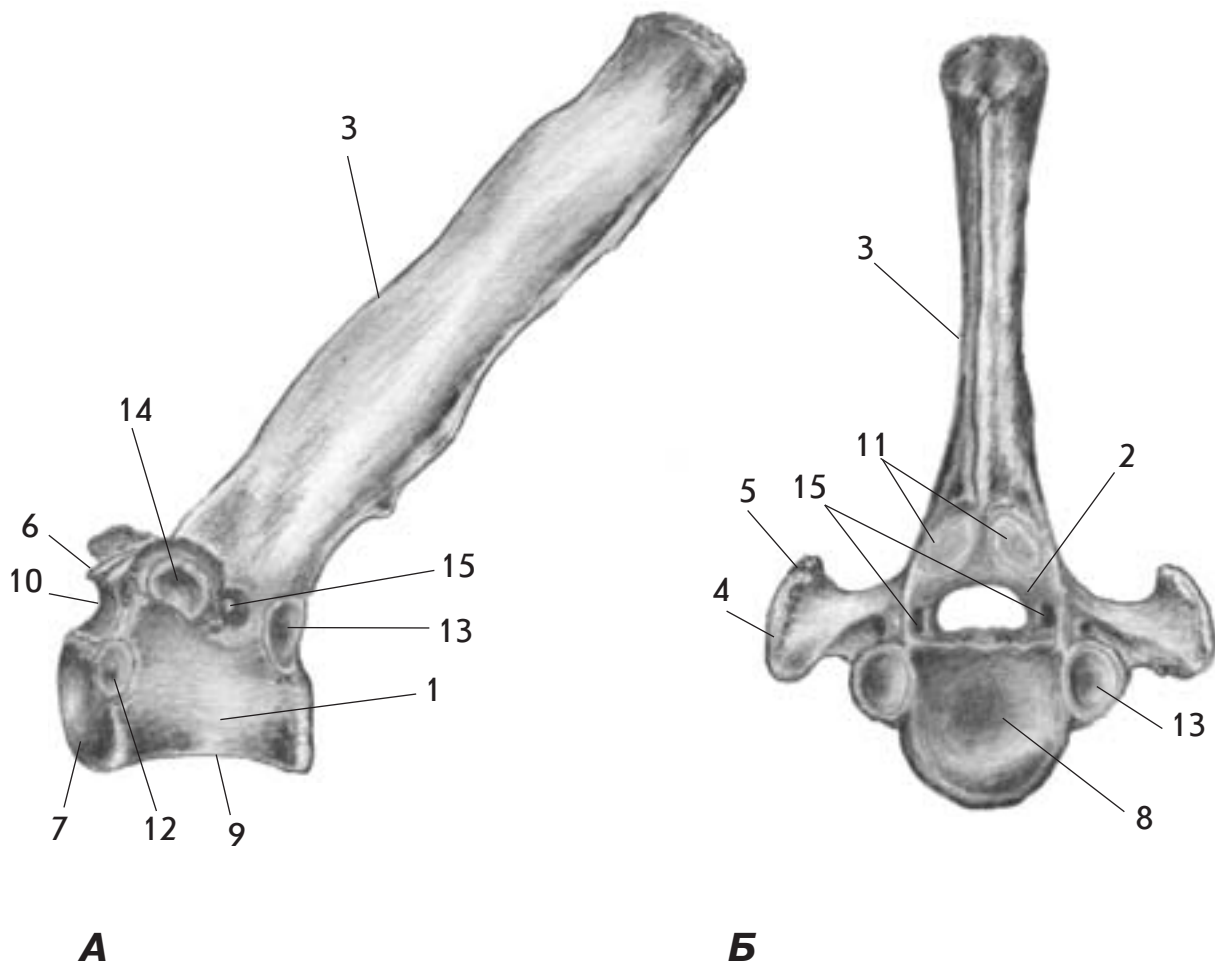
Мал. 11. Шийний хребець (7-й) - *vertebra cervicalis* - коня (А - збоку; Б - ззаду) та собаки (В - збоку; Г - ззаду)

1. Тіло хребця - *corpus vertebrae*
2. Пластинка дуги хребця - *lamina arcus vertebrae*
3. Ніжка дуги хребця - *pediculus arcus vertebrae*
4. Поперечний відросток - *processus transversus*
5. Остистий відросток - *processus spinosus*
6. Краніальний суглобовий відросток - *processus articularis cranialis*
7. Каудальний суглобовий відросток - *processus articularis caudalis*
8. Головка хребця - *caput vertebrae*
9. Ямка хребця - *fossa vertebrae*
10. Суглобова поверхня - *facies articularis*
11. Каудальна реберна ямка - *fovea costalis caudalis*



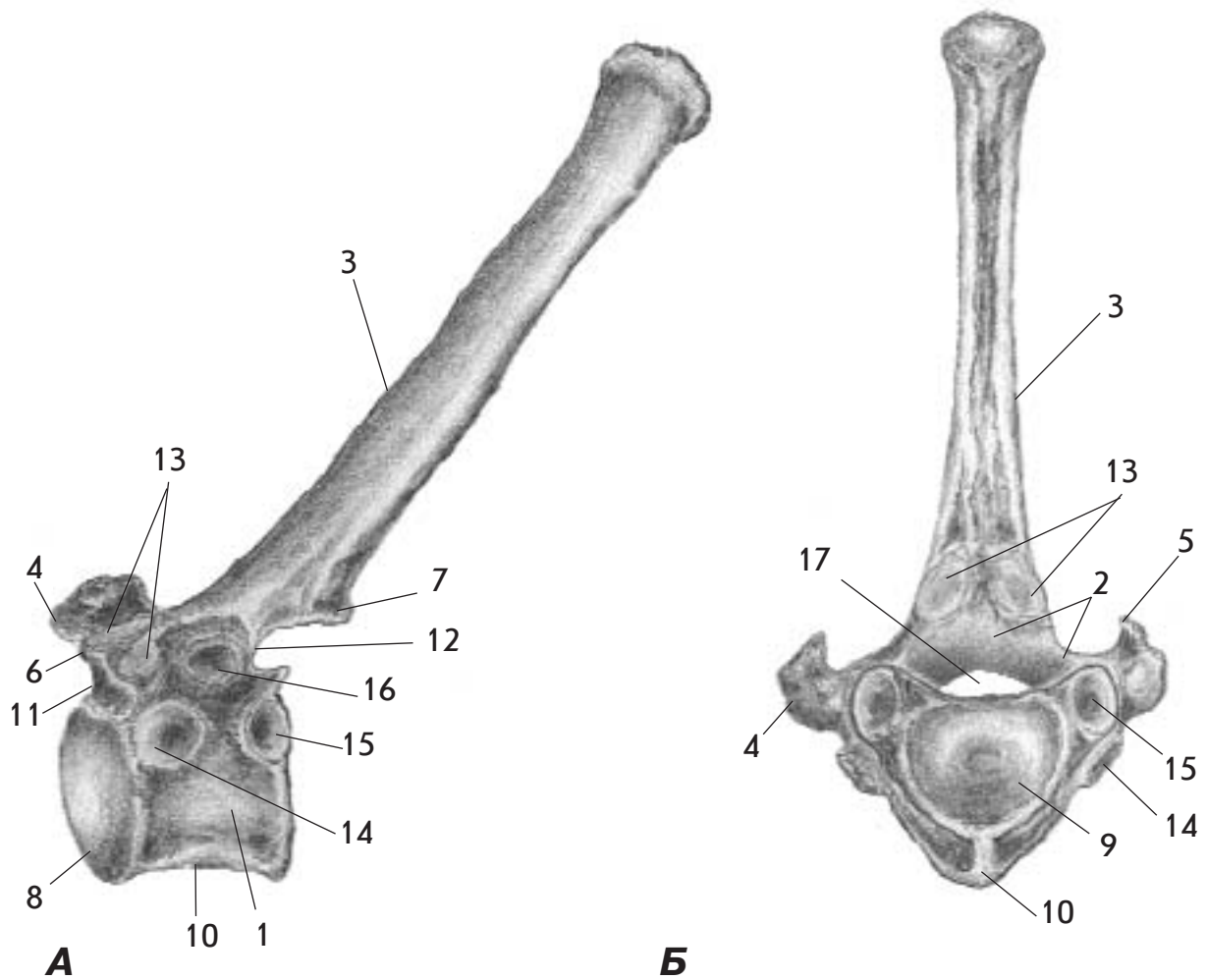
Мал. 12. Грудний хребець - *vertebra thoracalis* - собаки (А - збоку; Б - спереду) та свині (В - збоку; Г - спереду)

1. Тіло хребця - *corpus vertebrae*
2. Дуга хребця - *arcus vertebrae*
3. Остистий відросток - *processus spinosus*
4. Поперечний відросток - *processus transversus*
5. Сосочковий відросток - *processus mamillaris*
6. Краніальний суглобовий відросток - *processus articularis cranialis*
7. Каудальний суглобовий відросток - *processus articularis caudalis*
8. Головка хребця - *caput vertebrae*
9. Краніальна хребцева вирізка - *incisura vertebralis cranialis*
10. Каудальна хребцева вирізка - *incisura vertebralis caudalis*
11. Суглобова поверхня - *facies articularis*
12. Краніальна реберна ямка - *fovea costalis cranialis*
13. Каудальна реберна ямка - *fovea costalis caudalis*
14. Поперечна реберна ямка - *fovea costalis transversalis*
15. Латеральний хребцевий отвір - *foramen vertebrale laterale*



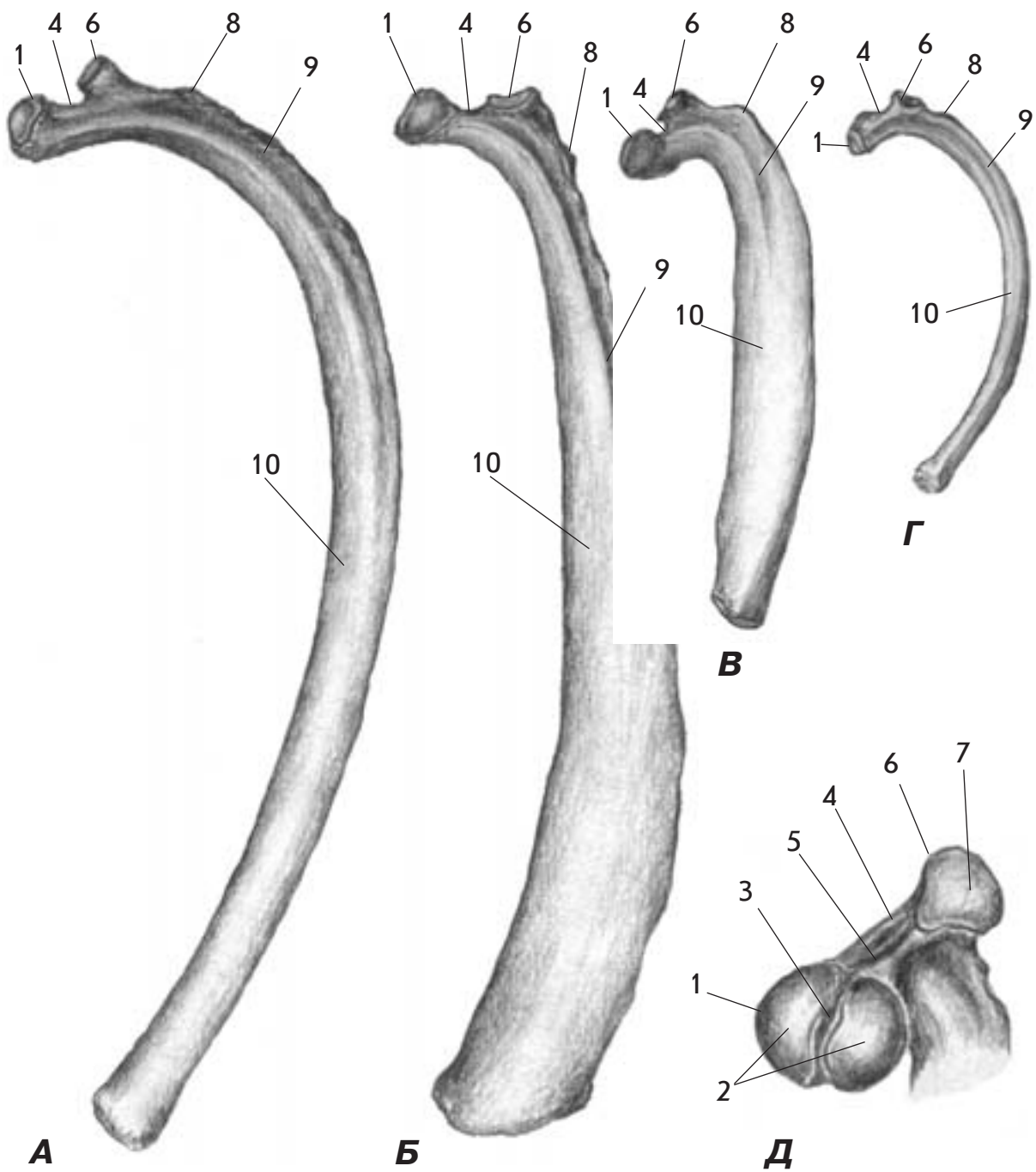
Мал. 13. Грудний хребець - *vertebra thoracalis* - корови (А- збоку; Б -ззаду)

1. Тіло хребця - *corpus vertebrae*
2. Дуга хребця - *arcus vertebrae*
3. Остистий відросток - *processus spinosus*
4. Поперечний відросток - *processus transversus*
5. Сосочковий відросток - *processus mamillaris*
6. Краніальний суглобовий відросток - *processus articularis cranialis*
7. Головка хребця - *caput vertebrae*
8. Ямка хребця - *fossa vertebrae*
9. Вентральний гребінь - *crista ventralis*
10. Краніальна хребцева вирізка - *incisura vertebralis cranialis*
11. Суглобова поверхня - *facies articularis*
12. Краніальна реберна ямка - *fovea costalis cranialis*
13. Каудальна реберна ямка - *fovea costalis caudalis*
14. Поперечна реберна ямка - *fovea costalis transversalis*
15. Латеральний хребцевий отвір - *foramen vertebrale laterale*



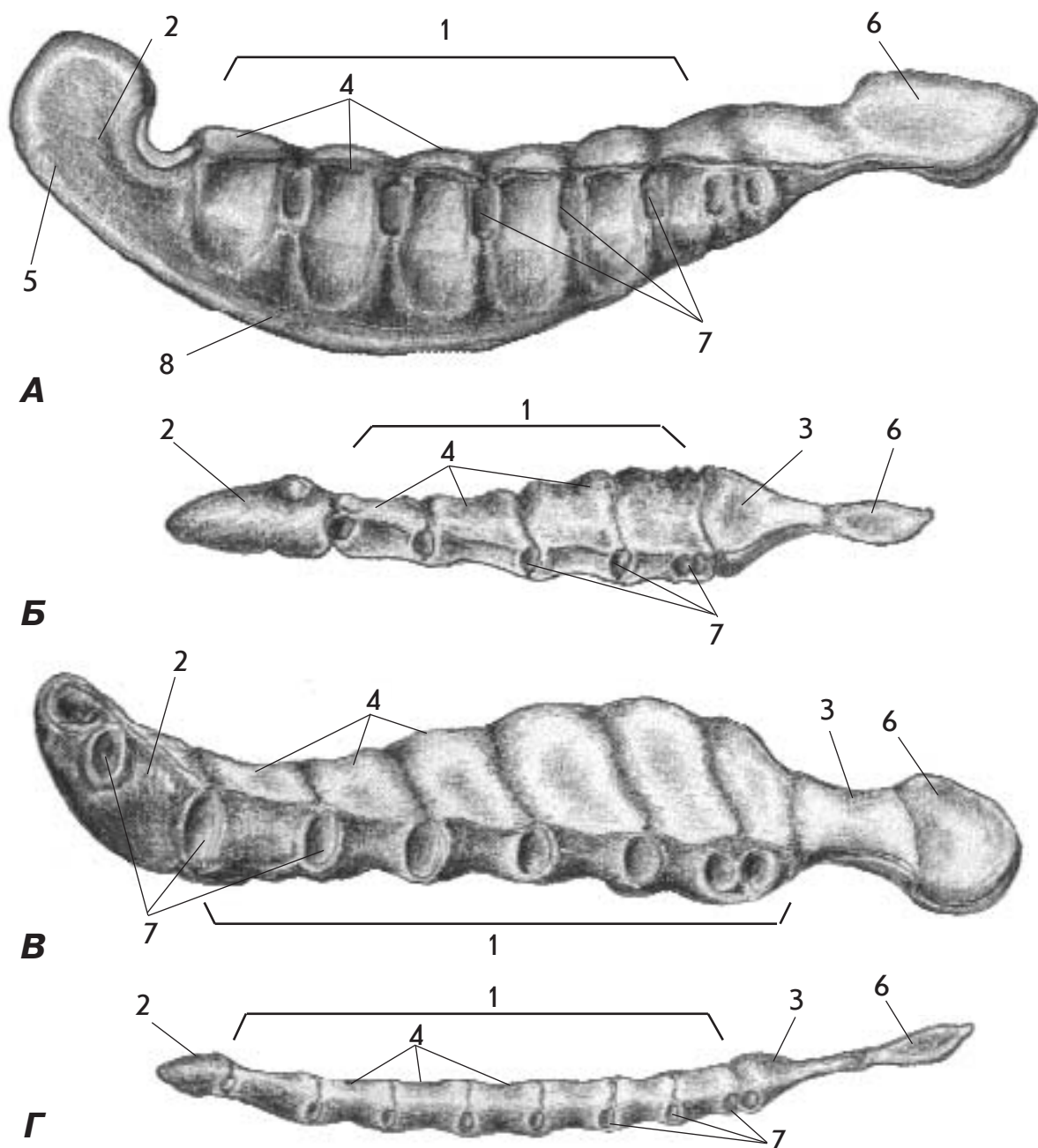
Мал. 14. Грудний хребець - *vertebra thoracalis* - коня (А - збоку; Б - ззаду, знизу)

1. Тіло хребця - *corpus vertebrae*
2. Дуга хребця - *arcus vertebrae*
3. Остистий відросток - *processus spinosus*
4. Поперечний відросток - *processus transversus*
5. Сосочковий відросток - *processus mamillaris*
6. Краніальний суглобовий відросток - *processus articularis cranialis*
7. Каудальний суглобовий відросток - *processus articularis caudalis*
8. Головка хребця - *caput vertebrae*
9. Ямка хребця - *fossa vertebrae*
10. Вентральний гребінь - *crista ventralis*
11. Краніальна хребцева вирізка - *incisura vertebralis cranialis*
12. Каудальна хребцева вирізка - *incisura vertebralis caudalis*
13. Суглобова поверхня - *facies articularis*
14. Краніальна реберна ямка - *fovea costalis cranialis*
15. Каудальна реберна ямка - *fovea costalis caudalis*
16. Поперечна реберна ямка - *fovea costalis transversalis*
17. Хребцевий отвір - *foramen vertebrale*



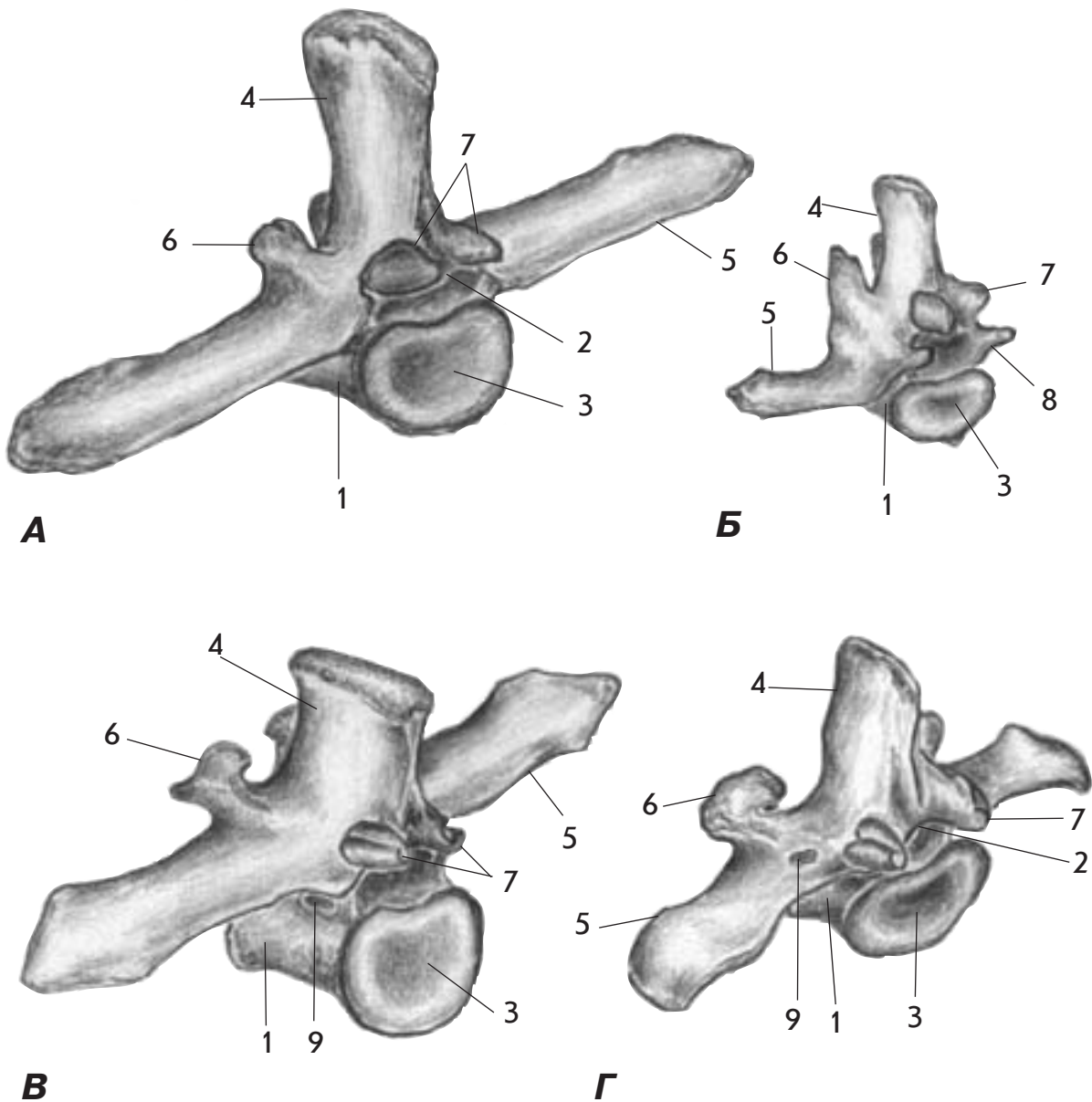
Мал. 15. Реберна кістка - *os costalae* - коня (А), корови (Б), свині (В) і собаки (Г) ззаду та дорсальний кінець реберної кістки коня (Д)

1. Головка ребра - *caput costae*
2. Суглобова поверхня головки ребра - *facies articularis capitis costae*
3. Гребінь головки ребра - *crista capitis costae*
4. Шийка ребра - *collum costae*
5. Гребінь шийки ребра - *crista colli costae*
6. Горбок ребра - *tuberculum costae*
7. Суглобова поверхня горбка ребра - *facies articularis tuberculi costae*
8. Кут ребра - *angulus costae*
9. Борозна ребра - *sulcus costae*
10. Тіло ребра - *corpus costae*



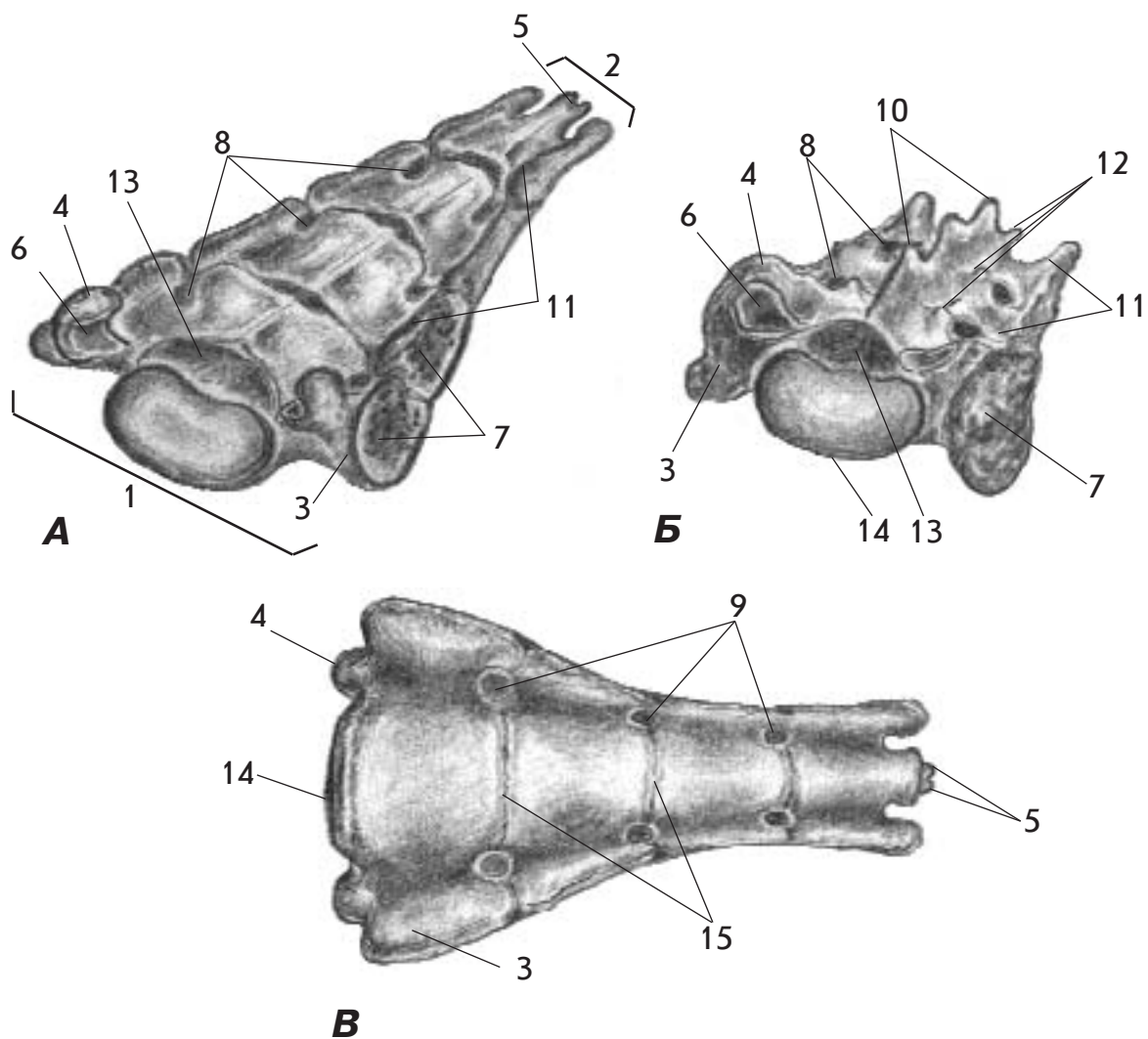
Мал. 16. Груднина - sternum - коня (А), свині (Б), корови (Г) і собаки (Д) зверху, збоку

1. Тіло груднини - corpus sterni
2. Ручка груднини - manubrium sterni
3. Мечеподібний відросток - processus xiphoideus
4. Сегменти груднини - sternebrae
5. Хрящ ручки - cartilago manubrii
6. Мечеподібний хрящ - cartilago xiphoidea
7. Реберні вирізки - incisurae costales
8. Гребінь груднини - crista sterni



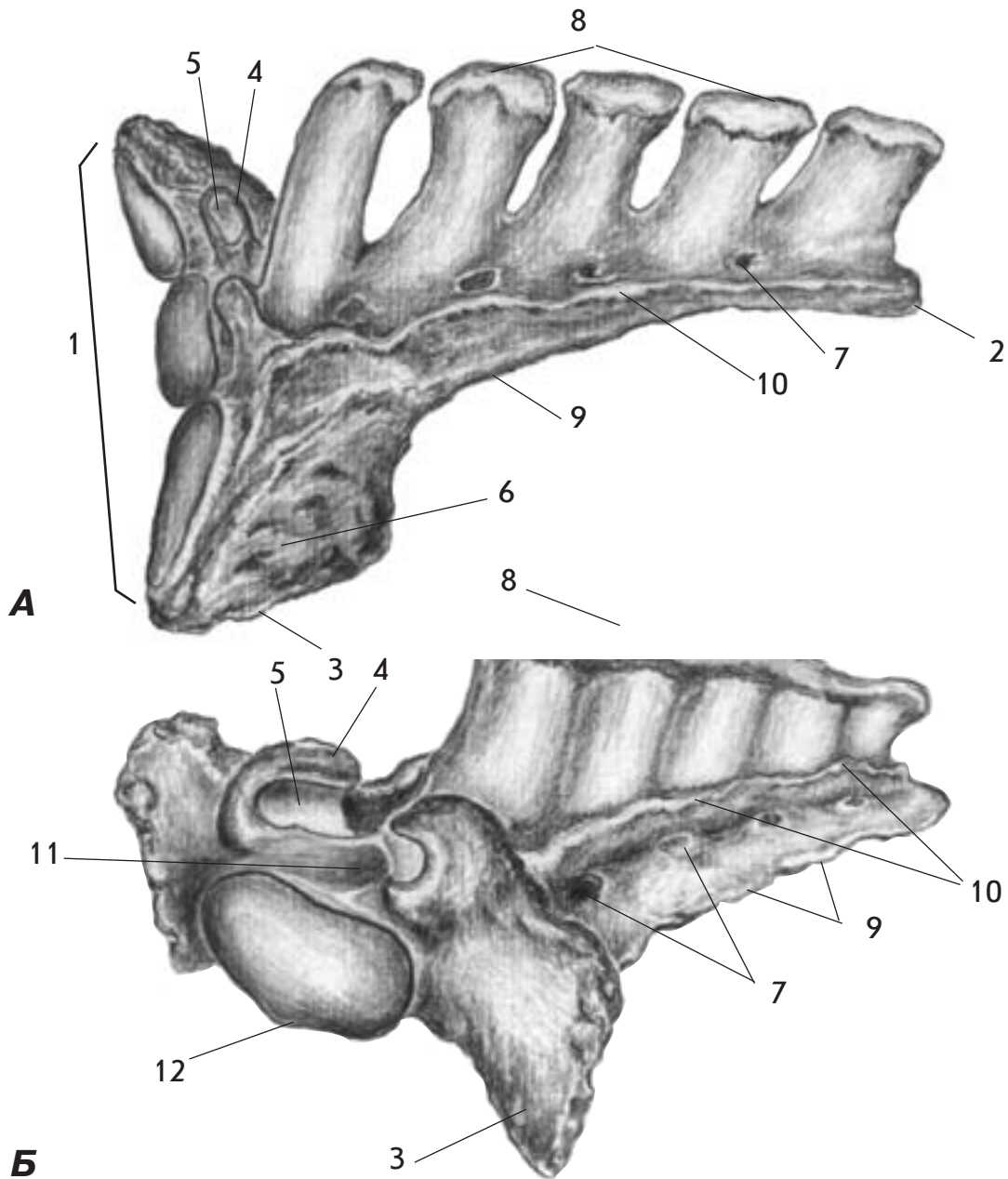
Мал. 17. Поперековий хребець - *vertebra lumbalis* - коня - (А), собаки (Б), корови (В) та свині (Г) збоку, ззаду

1. Тіло хребця - *corpus vertebrae*
2. Дуга хребця - *arcus vertebrae*
3. Ямка хребця - *fossa vertebrae*
4. Остистий відросток - *processus spinosus*
5. Поперечний відросток - *processus transversus*
6. Краніальний суглобовий відросток - *processus articularis cranialis*
7. Каудальний суглобовий відросток - *processus articularis caudalis*
8. Додатковий відросток - *processus accessorius*
9. Латеральний хребцевий отвір - *foramen vertebrale laterale*



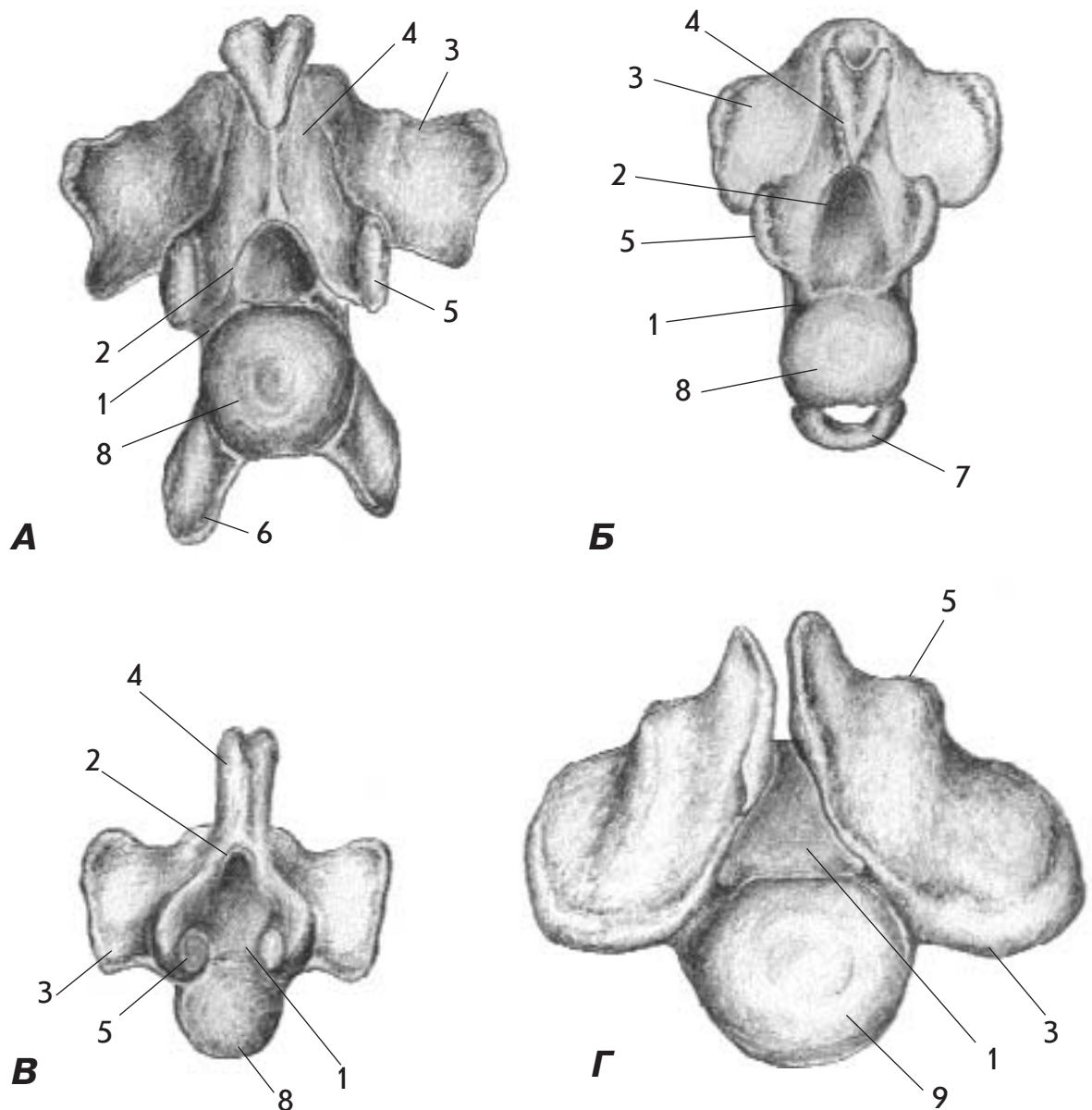
Мал. 18. Крижова кістка - os sacrum - свині (А) та собаки (Б) збоку, спереду і свині знизу (В)

1. Основа крижової кістки - basis ossis sacri
2. Верхівка крижової кістки - apex ossis sacri
3. Крило крижової кістки - ala ossis sacri
4. Краніальний суглобовий відросток - processus articularis cranialis
5. Каудальний суглобовий відросток - processus articularis caudalis
6. Суглобова поверхня - facies articularis
7. Вушкоподібна поверхня - facies auricularis
8. Дорсальні крижові отвори - foramina sacralia dorsalia
9. Тазові крижові отвори - foramina sacralia pelvina
10. Серединний крижовий гребінь - crista sacralis mediana
11. Латеральний крижовий гребінь - crista sacralis lateralis
12. Проміжний крижовий гребінь - crista sacralis intermedia
13. Крижовий канал - canalis sacralis
14. Мис - promontorium
15. Поперечні лінії - lineae transversae



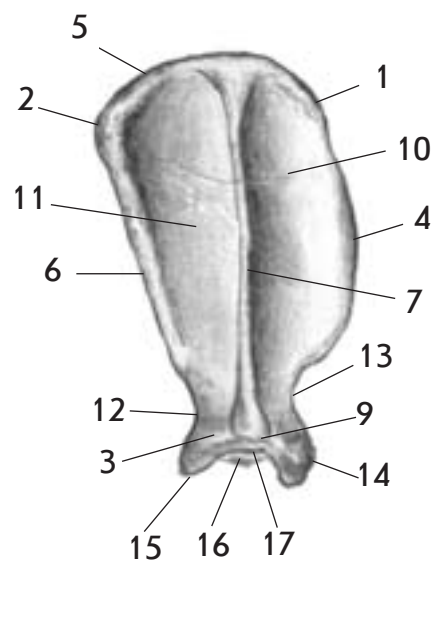
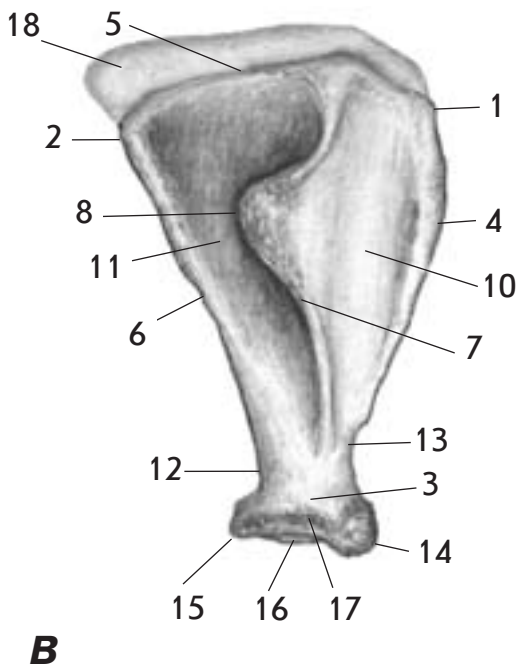
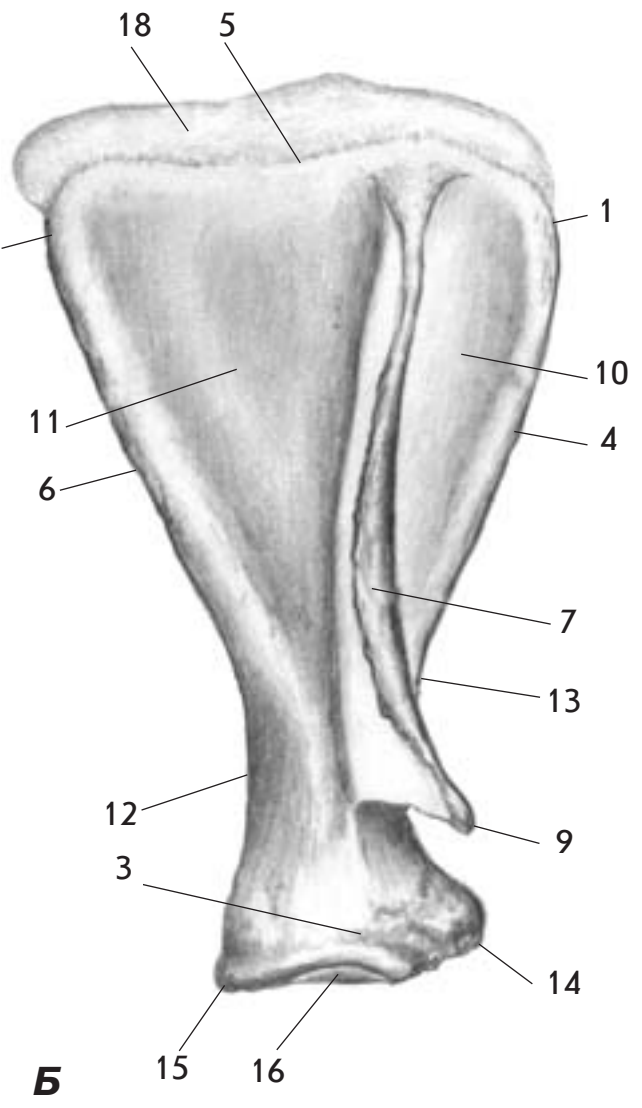
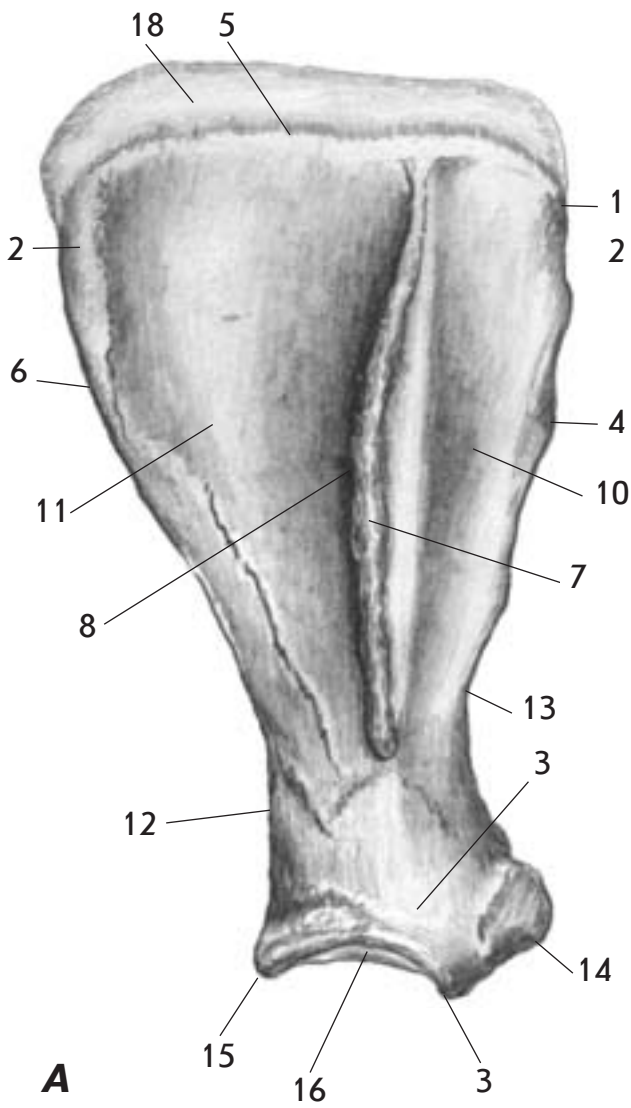
Мал. 19. Крижова кістка - os sacrum - коня збоку (А) та корови спереду, збоку (Б)

1. Основа крижової кістки - basis ossis sacri
2. Верхівка крижової кістки - apex ossis sacri
3. Крило крижової кістки - ala ossis sacri
4. Краніальний суглобовий відросток - processus articularis cranialis
5. Суглобова поверхня - facies articularis
6. Вушкоподібна поверхня - facies auricularis
7. Дорсальні крижові отвори - foramina sacralia dorsalia
8. Серединний крижовий гребінь - crista sacralis mediana
9. Латеральний крижовий гребінь - crista sacralis lateralis
10. Проміжний крижовий гребінь - crista sacralis intermedia
11. Крижовий канал - canalis sacralis
12. Мис - promontorium



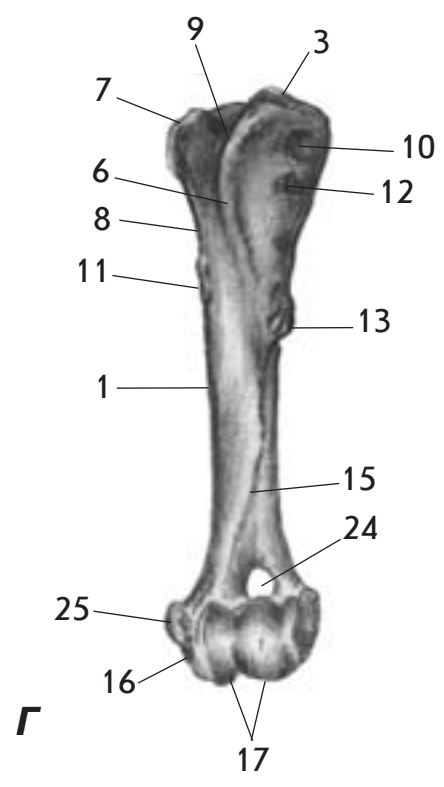
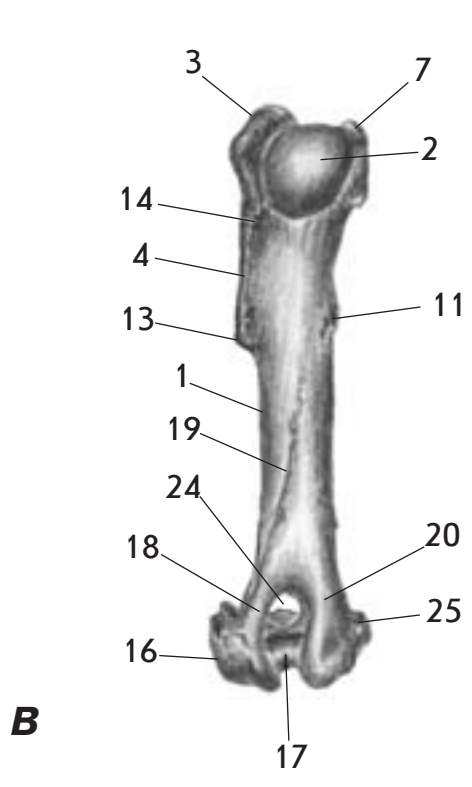
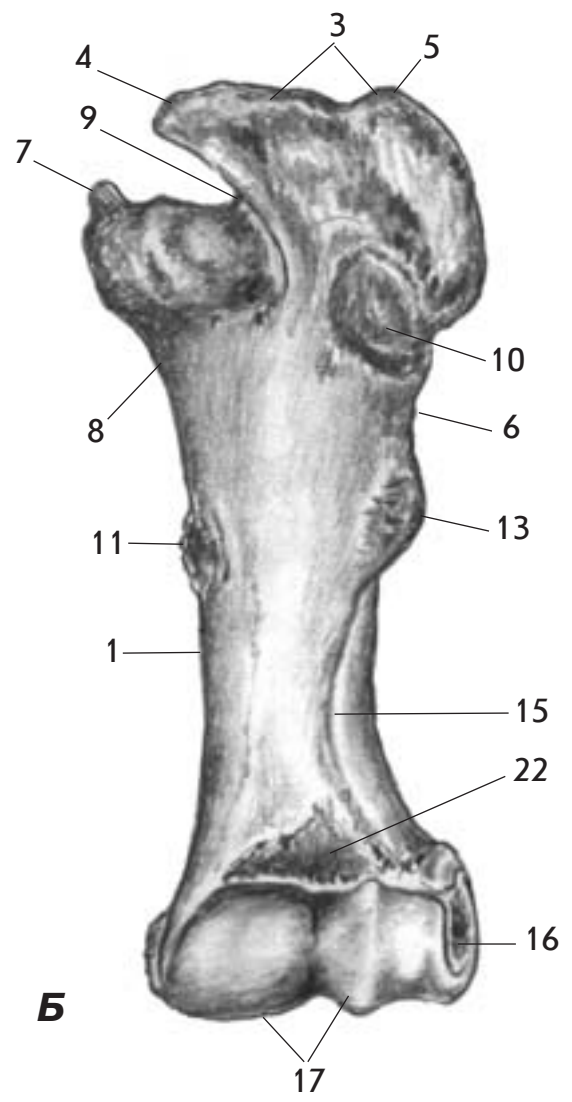
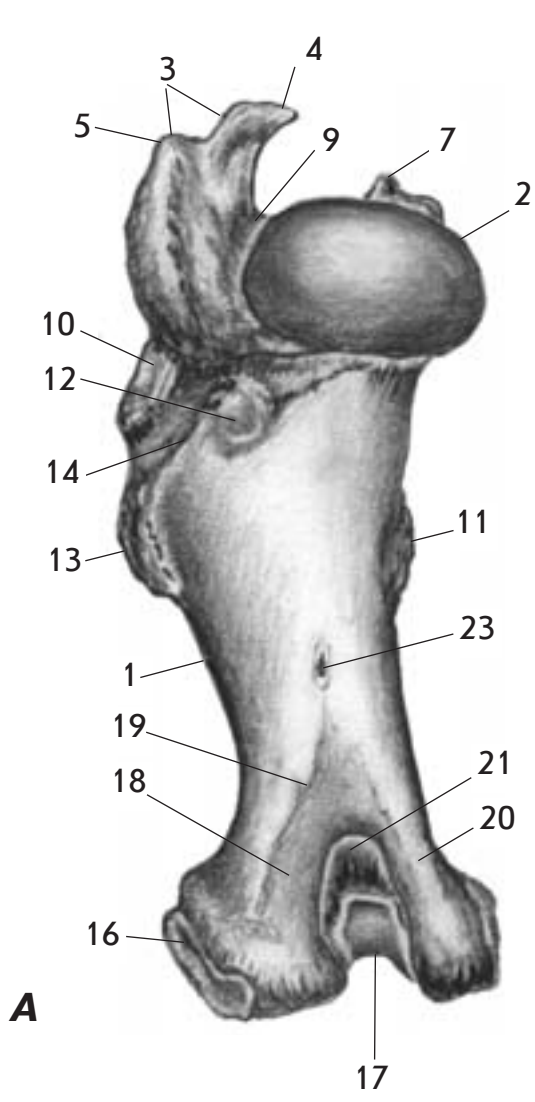
Мал. 20. Хвостовий хребець - *vertebra caudalis* - корови (А), собаки (Б), свині (В) спереду та коня (Г) ззаду

1. Тіло хребця - *corpus vertebrae*
2. Дужка хребця - *arcus vertebrae*
3. Поперечний відросток - *processus transversus*
4. Остистий відросток - *processus spinosus*
5. Краніальний суглобовий відросток - *processus articularis cranialis*
6. Гемальний відросток - *processus haemalis*
7. Гемальна дужка - *arcus haemalis*
8. Головка хребця - *caput vertebrae*
9. Ямка хребця - *fossa vertebrae*



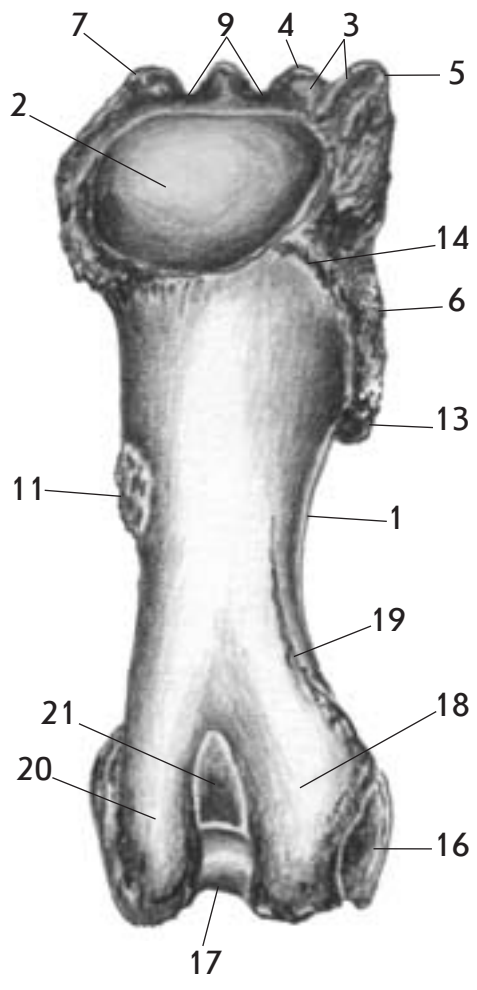
Мал. 21. Лопатка - scapula - коня (А), корови (Б), свині (В) та собаки (Г)

1. Краніальний кут - *angulus cranialis*
2. Каудальний кут - *angulus caudalis*
3. Вентральний кут - *angulus ventralis*
4. Краніальний край - *margo cranialis*
5. Дорсальний край - *margo dorsalis*
6. Каудальний край - *margo caudalis*
7. Ость лопатки - *spina scapulae*
8. Горб ості лопатки - *tuber spinae scapulae*
9. Акроміон - *acromion*
10. Передостна ямка - *fossa supraspinata*
11. Заостна ямка - *fossa infraspinata*
12. Шийка лопатки - *collum scapulae*
13. Вирізка лопатки - *incisura scapulae*
14. Надсуглобовий горбок - *tuberculum supraglenoidale*
15. Підсуглобовий горбок - *tuberculum infraglenoidale*
16. Суглобова западина - *cavitas glenoidalis*
17. Вирізка суглобової западини - *incisura glenoidalis*
18. Лопатковий хрящ - *cartilago scapulae*

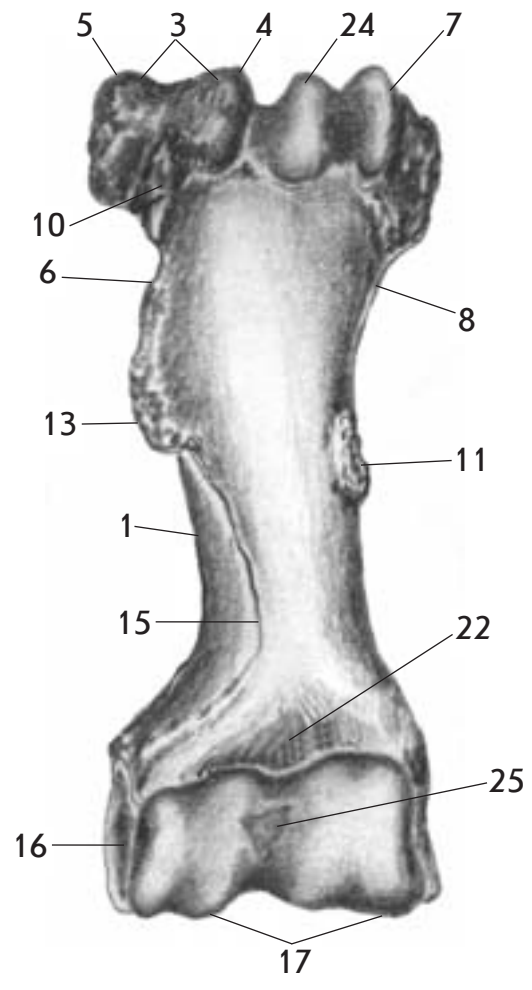


Мал. 22. Плечова кістка - *os humeri* - корови (А - ззаду, Б - спереду) і собаки (В-ззаду, Г-спереду)

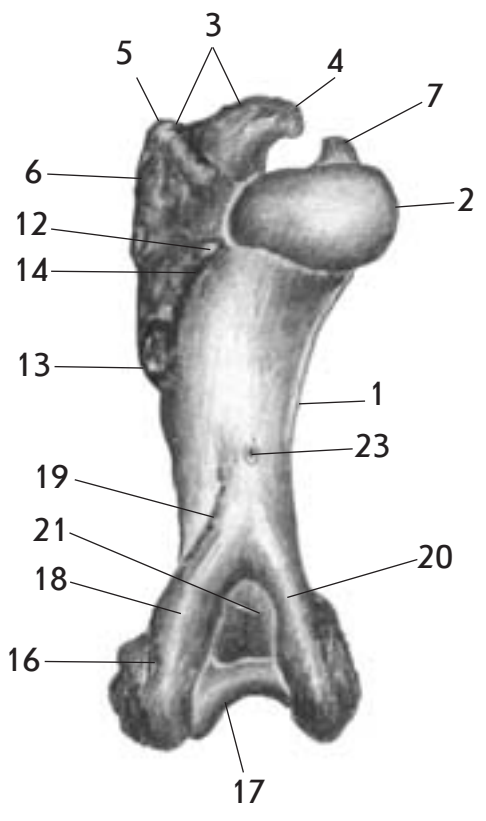
1. Тіло плечової кістки - *corpus ossis humeri*
2. Головка плечової кістки - *caput ossis humeri*
3. Більший горбок - *tuberculum majus*
4. Краніальна частина - *pars cranialis*
5. Каудальна частина - *pars caudalis*
6. Гребінь більшого горбка - *crista tuberculi majoris*
7. Менший горбок - *tuberculum minus*
8. Гребінь меншого горбка - *crista tuberculi minoris*
9. Міжгорбкова борозна - *sulcus intertubercularis*
10. Поверхня заостреного м'яза - *facies musculi infraspinati*
11. Горбистість більшого круглого м'яза - *tuberositas musculi teretis majoris*
12. Горбистість меншого круглого м'яза - *tuberositas musculi teretis minoris*
13. Дельтоподібна горбистість - *tuberositas deltoidea*
14. Лінія триголового м'яза - *linea musculi tricipitis*
15. Гребінь плечової кістки - *crista ossis humeri*
16. Виросток плечової кістки - *condylus ossis humeri*
17. Блок плечової кістки - *trochlea ossis humeri*
18. Латеральний надвиросток - *epicondylus lateralis*
19. Гребінь латерального надвиростка - *crista epicondyli lateralis*
20. Медіальний надвиросток - *epicondylus medialis*
21. Ліктьова ямка - *fossa olecrani*
22. Променева ямка - *fossa radialis*
23. Живильний отвір - *foramen nutritium*
24. Надблоковий отвір - *foramen supratrochleare*
25. Плечова головка - *capitulum humerale*



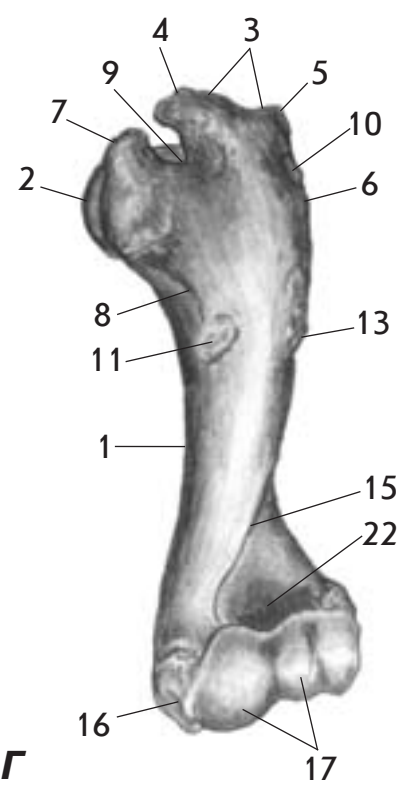
A



Б



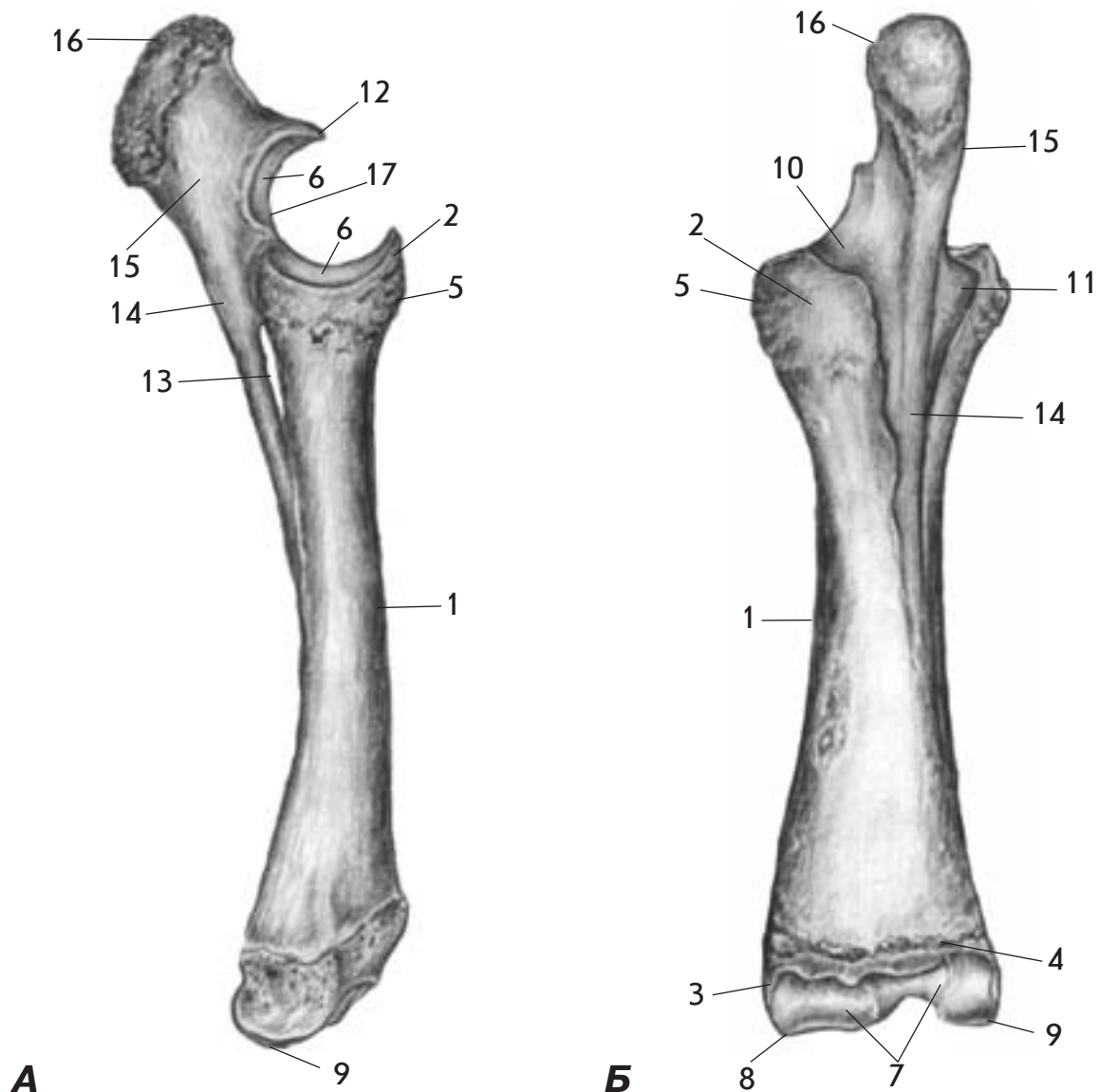
B



Г

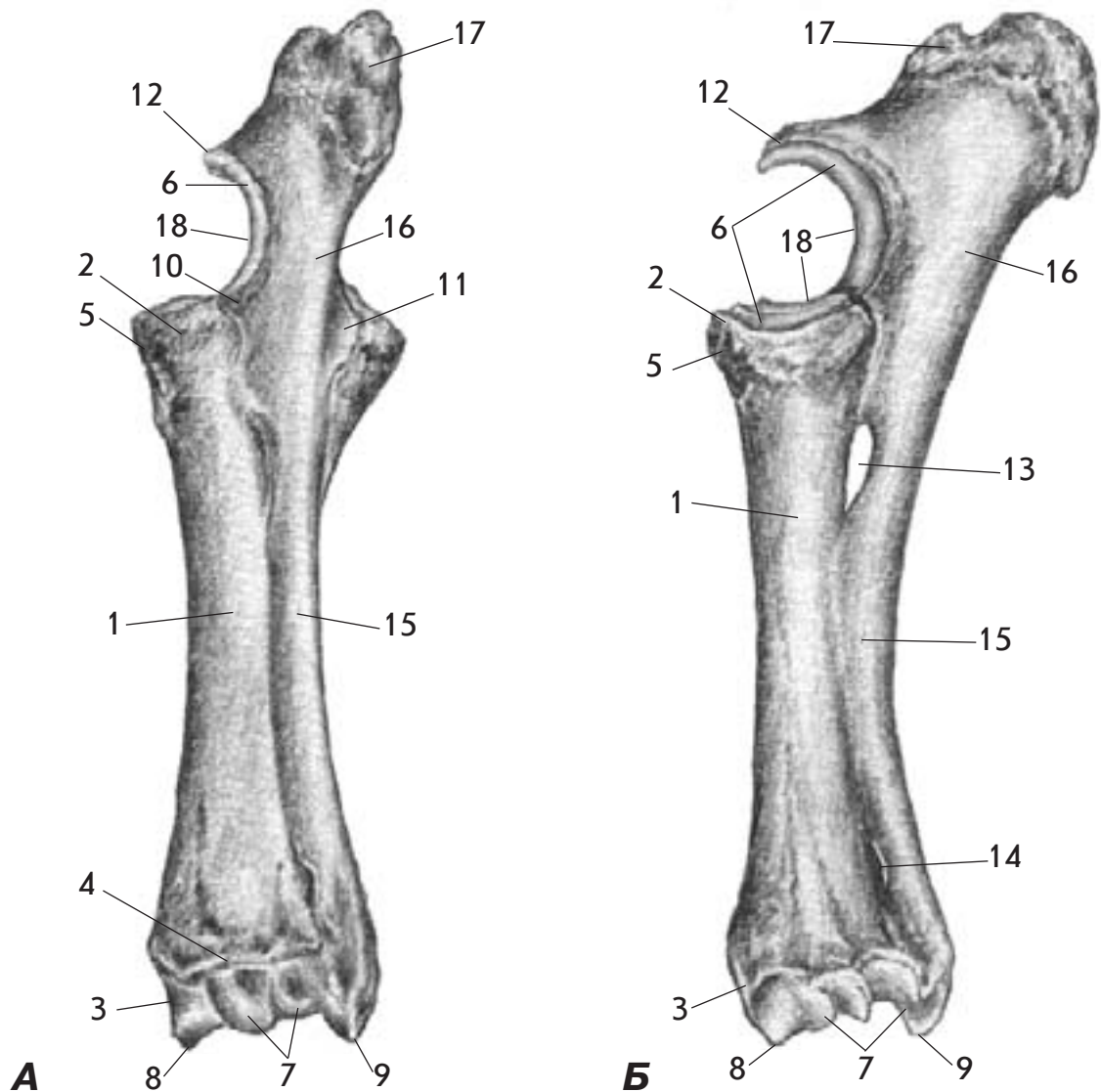
**Мал. 23. Плечова кістка -os humeri - коня
(А - ззаду, Б - спереду) та
свині (В - ззаду, Г - спереду)**

1. Тіло плечової кістки - corpus ossis humeri
2. Головка плечової кістки - caput ossis humeri
3. Більший горбок - tuberculum majus
4. Краніальна частина - pars cranialis
5. Каудальна частина - pars caudalis
6. Гребінь більшого горбка - crista tuberculi majoris
7. Менший горбок - tuberculum minus
8. Гребінь меншого горбка - crista tuberculi minoris
9. Міжгорбкова борозна - sulcus intertubercularis
10. Поверхня заострого м'яза - facies musculi infraspinati
11. Горбистість більшого круглого м'яза - tuberositas musculi teretis majoris
12. Горбистість меншого круглого м'яза - tuberositas musculi teretis minoris
13. Дельтоподібна горбистість - tuberositas deltoidea
14. Лінія триголового м'яза - linea musculi tricipitis
15. Гребінь плечової кістки - crista ossis humeri
16. Виросток плечової кістки - condylus ossis humeri
17. Блок плечової кістки - trochlea ossis humeri
18. Латеральний надвиросток - epicondylus lateralis
19. Гребінь латерального надвиростка - crista epicondyli lateralis
20. Медіальний надвиросток - epicondylus medialis
21. Ліктьова ямка - fossa olecrani
22. Променева ямка - fossa radialis
23. Живильний отвір - foramen nutritium
24. Проміжний горбок - tuberculum intermedium
25. Синовіальна ямка - fossa synovialis



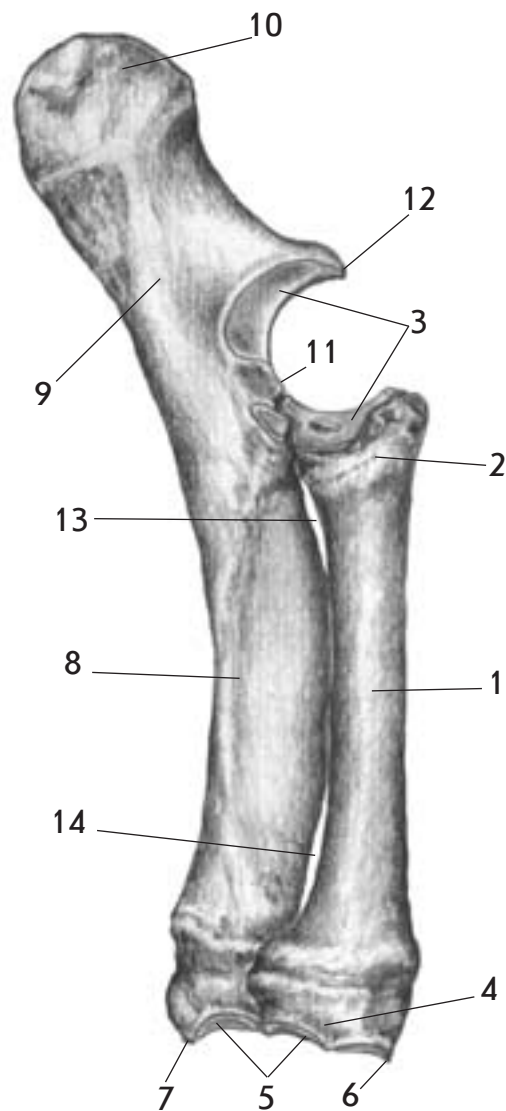
Мал. 24. Кістки передпліччя - ossa antebrachii - коня (А - латеральна поверхня, Б - каудальна поверхня)

1. Променева кістка - radius
2. Головка променевої кістки - caput radii
3. Блок променевої кістки - trochlea radii
4. Поперечний гребінь - crista transversa
5. Горбистість променевої кістки - tuberositas radii
6. Суглобовий обвід - circumferentia articularis
7. Суглобова поверхня зап'ястка - facies articularis carpea
8. Медіальний шилоподібний відросток - processus styloideus medialis
9. Латеральний шилоподібний відросток - processus styloideus lateralis
10. Медіальний вінцевий відросток - processus coronoideus medialis
11. Латеральний вінцевий відросток - processus coronoideus lateralis
12. Ліктьовий (дзьобоподібний) відросток - processus anconeus
13. Проксимальний міжкістковий простір передпліччя - spatium interosseum antebrachii proximale
14. Ліктьова кістка - ulna
15. Ліктьовий відросток - olecranon
16. Горб ліктьового відростка - tuber olecrani
17. Блокова вирізка - incisura trochlearis



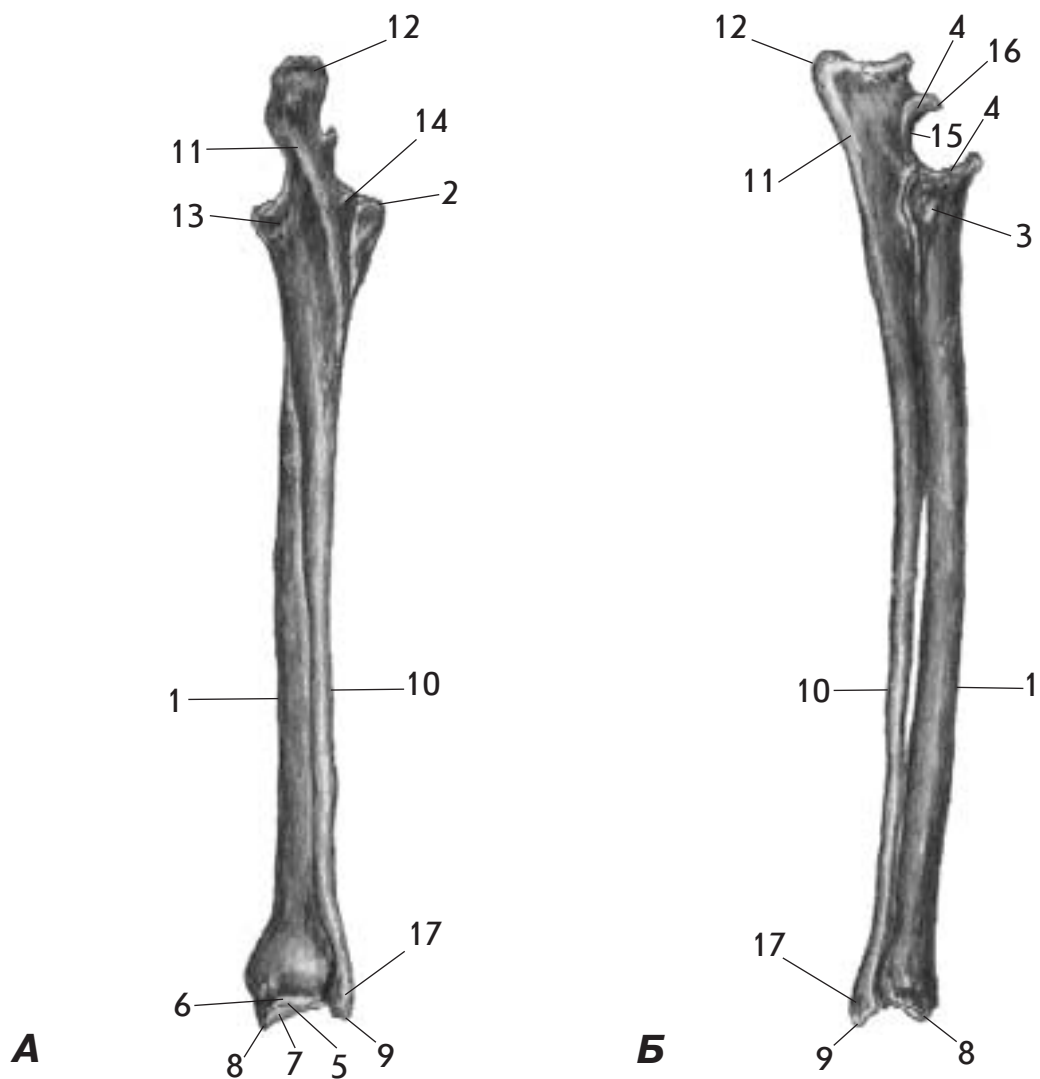
Мал. 25. Кістки передпліччя - ossa antebrachii - корови (А - каудальна поверхня, Б - медіальна поверхня)

1. Променева кістка - radius
2. Головка променевої кістки - caput radii
3. Блок променевої кістки - trochlea radii
4. Поперечний гребінь - crista transversa
5. Горбистість променевої кістки - tuberositas radii
6. Суглобовий обвід - circumferentia articularis
7. Суглобова поверхня зап'ястка - facies articularis carpea
8. Медіальний шилоподібний відросток - processus styloideus medialis
9. Латеральний шилоподібний відросток - processus styloideus lateralis
10. Медіальний вінцевий відросток - processus coronoideus medialis
11. Латеральний вінцевий відросток - processus coronoideus lateralis
12. Ліктьовий (дзьобоподібний) відросток - processus anconeus
13. Проксимальний міжкістковий простір передпліччя - spatium interosseum antebrachii proximale
14. Дистальний міжкістковий простір передпліччя - spatium interosseum antebrachii distale
15. Ліктьова кістка - ulna
16. Ліктьовий відросток - olecranon
17. Горб ліктьового відростка - tuber olecrani
18. Блокова вирізка - incisura trochlearis



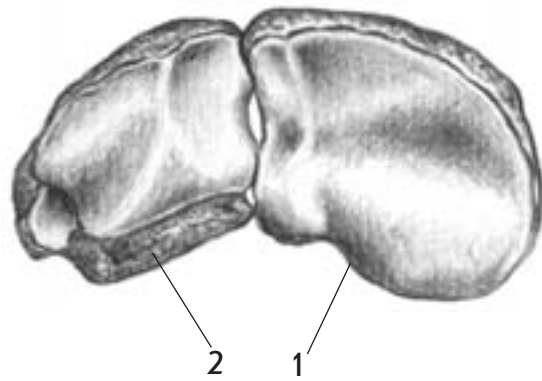
**Мал. 26. Кістки передпліччя - ossa antebrachii - свині
(латеральна поверхня)**

1. Променева кістка - radius
2. Головка променевої кістки - caput radii
3. Суглобовий обвід - circumferentia articularis
4. Блок променевої кістки - trochlea radii
5. Суглобова поверхня зап'ястка - facies articularis carpea
6. Медіальний шилоподібний відросток - processus styloideus medialis
7. Латеральний шилоподібний відросток - processus styloideus lateralis
8. Ліктьова кістка - ulna
9. Ліктьовий відросток - olecranon
10. Горб ліктьового відростка - tuber olecrani
11. Блокова вирізка - incisura trochlearis
12. Ліктьовий (дзьобоподібний) відросток - processus anconeus
13. Проксимальний міжкістковий простір передпліччя - spatium interosseum antebrachii proximale
14. Дистальний міжкістковий простір передпліччя - spatium interosseum antebrachii distale

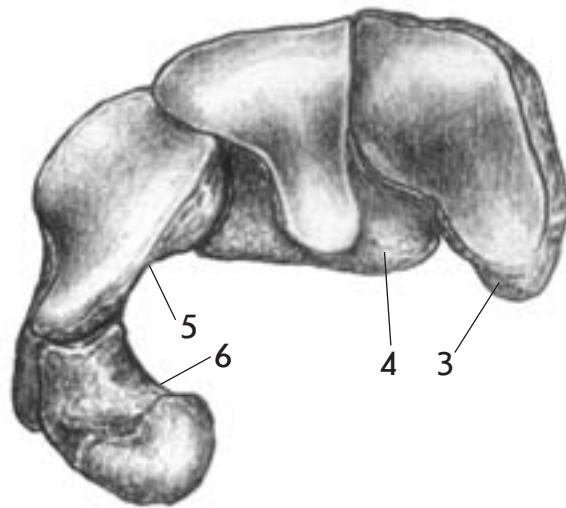


Мал. 27. Кістки передпліччя - ossa antebrachii - собаки (А - каудальна поверхня, Б- латеральна поверхня)

1. Променева кістка - radius
2. Головка променевої кістки - caput radii
3. Горбистість променевої кістки - tuberositas radii
4. Суглобовий обвід - circumferentia articularis
5. Поперечний гребінь - crista transversa
6. Блок променевої кістки - trochlea radii
7. Суглобова поверхня зап'ястка - facies articularis carpea
8. Медіальний шилоподібний відросток - processus styloideus medialis
9. Латеральний шилоподібний відросток - processus styloideus lateralis
10. Ліктьова кістка - ulna
11. Ліктьовий відросток - olecranon
12. Горб ліктьового відростка - tuber olecrani
13. Медіальний в'язцевий відросток - processus coronoideus medialis
14. Латеральний в'язцевий відросток - processus coronoideus lateralis
15. Блокова вирізка - incisura trochlearis
16. Ліктьовий (дзьобоподібний) відросток - processus anconeus
17. Головка ліктьової кістки - caput ulnae



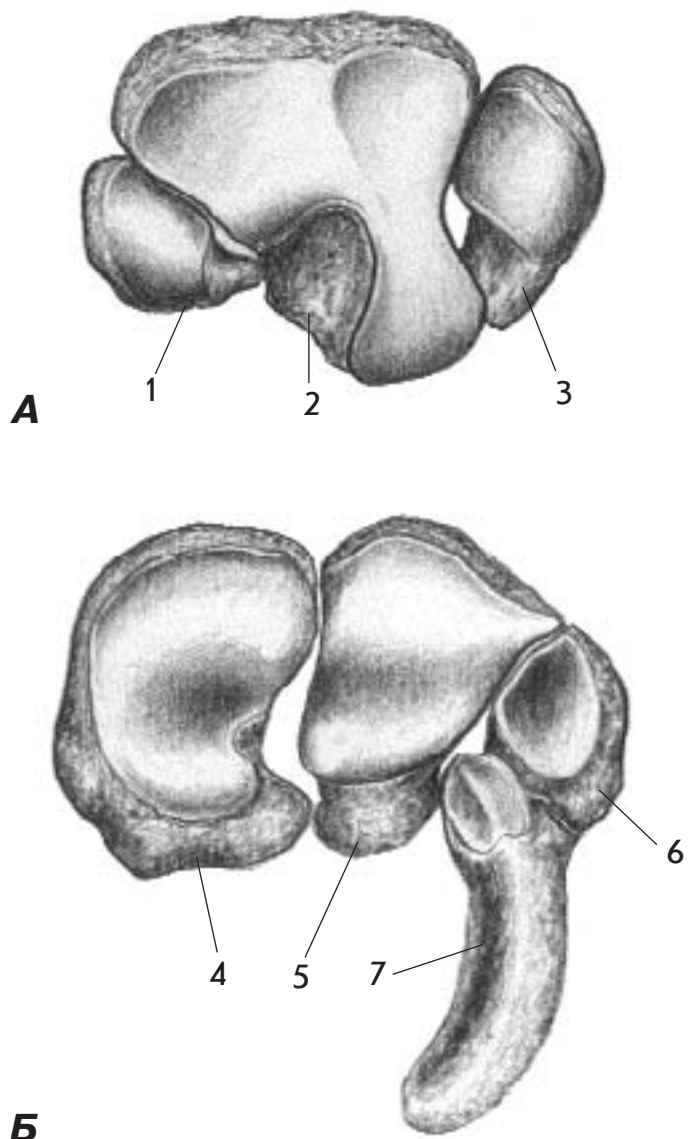
А



Б

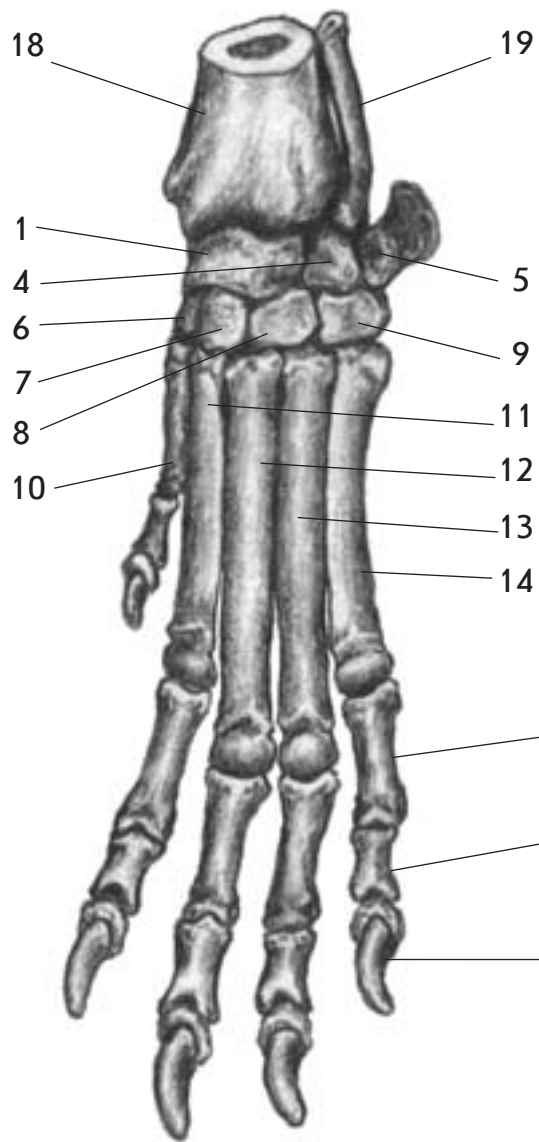
Мал. 28. Кістки зап'ястка - ossa carpi - корови зверху (А-дистальний ряд, Б - проксимальний ряд)

1. Друга і третя зап'ясткова кістка (трапецієподібноголовчата кістка) - os carpale II (secundum) et III (tertium) (os trapezoideocarpatum)
2. Четверта і п'ята зап'ясткова кістка (гачкоподібна кістка) - os carpale IV (quartum) et V (quintum) (os hamatum)
3. Промінева кістка зап'ястка (човноподібна кістка) - os carpi radiale (os scaphoideum)
4. Проміжна кістка зап'ястка (півмісяцева кістка) - os carpi intermedium (os lunatum)
5. Ліктьова кістка зап'ястка (тригранна кістка) - os carpi ulnare (os triquetrum)
6. Додаткова кістка зап'ястка (горохоподібна кістка) - os carpi accessorium (os pisiforme)

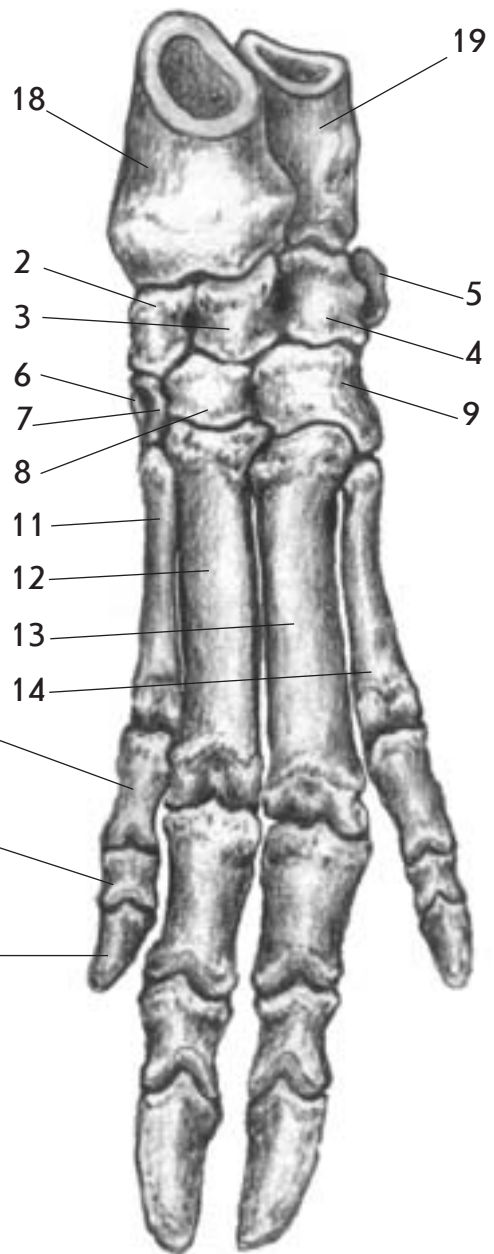


**Мал. 29. Кістки зап'ястка - ossa carpi - коня зверху
(А-дистальний ряд, Б - проксимальний ряд)**

1. Друга зап'ясткова кістка (трапецієподібна кістка) - os carpale II (secundum) (os trapezoideum)
2. Третя зап'ясткова кістка (головчата кістка) - os carpale III (tertium) (os capitatum)
3. Четверта і п'ята зап'ясткова кістка (гачкоподібна кістка) - os carpale IV (quartum) et V (quintum) (os hamatum)
4. Променева кістка зап'ястка (човноподібна кістка) - os carpi radiale (os scaphoideum)
5. Проміжна кістка зап'ястка (півмісяцева кістка) - os carpi intermedium (os lunatum)
6. Ліктьова кістка зап'ястка (тригранна кістка) - os carpi ulnare (os triquetrum)
7. Додаткова кістка зап'ястка (горохоподібна кістка) - os carpi accessorium (os pisiforme)



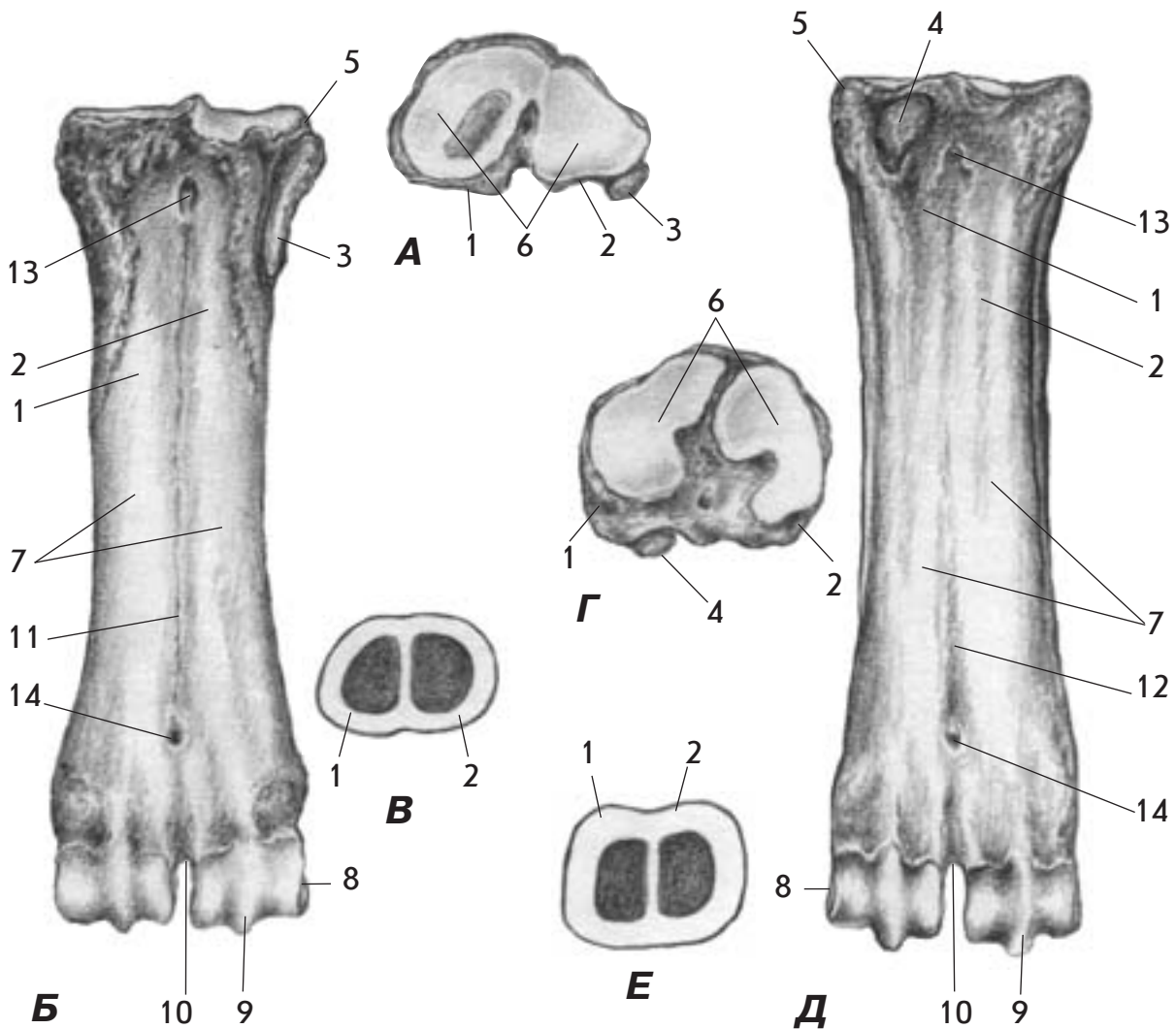
A



Б

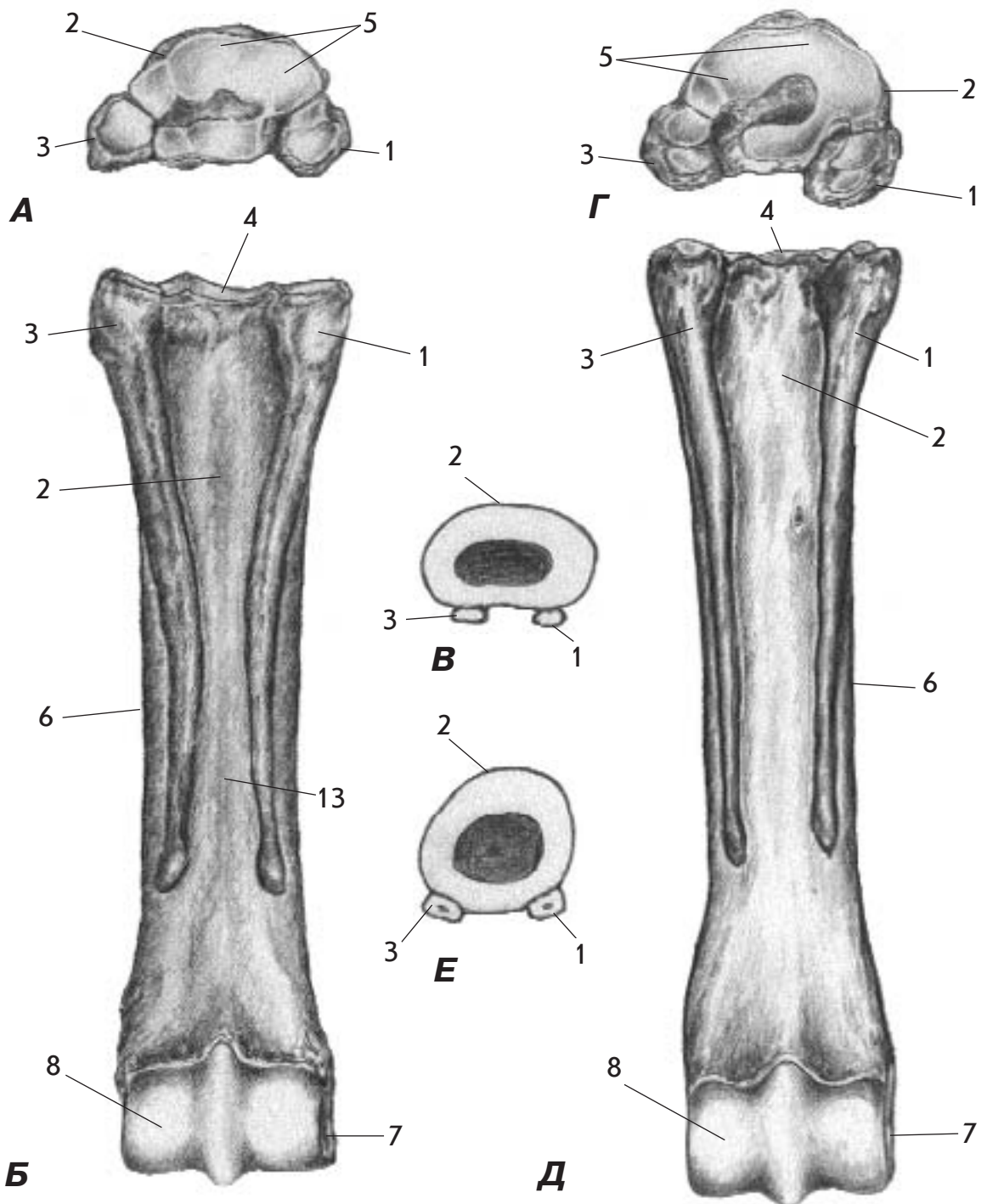
**Мал. 30. Скелет кисті - *skeleton manus* - собаки (А)
і свині (Б) спереду**

1. Проміжнопроменева кістка зап'ястка (човноподібнопівмісяцева кістка) - *os carpi intermedioradiale (os scapholunatum)*
2. Променева кістка зап'ястка (човноподібна кістка) - *os carpi radiale (os scaphoideum)*
3. Проміжна кістка зап'ястка (півмісяцева кістка) - *os carpi intermedium (os lunatum)*
4. Ліктьова кістка зап'ястка (тригранна кістка) - *os carpi ulnare (os triquetrum)*
5. Додаткова кістка зап'ястка (горохоподібна кістка) - *os carpi accessorium (os pisiforme)*
6. Перша зап'ясткова кістка (кістка-трапеція) - *os carpale I (primum) (os trapezium)*
7. Друга зап'ясткова кістка (трапецієподібна кістка) - *os carpale II (secundum) (os trapezoideum)*
8. Третя зап'ясткова кістка (головчата кістка) - *os carpale III (tertium) (os caritatum)*
9. Четверта і п'ята зап'ясткова кістка (гачкоподібна кістка) - *os carpale IV (quartum) et V (quintum) (os hamatum)*
10. Перша п'ясткова кістка - *os metacarpale I (primum)*
11. Друга п'ясткова кістка - *os metacarpale II (secundum)*
12. Третя п'ясткова кістка - *os metacarpale III (tertium)*
13. Четверта п'ясткова кістка - *os metacarpale IV (quartum)*
14. П'ята п'ясткова кістка - *os metacarpale V (quintum)*
15. Проксимальна (найближча) фаланга - *phalanx proximalis*
16. Середня фаланга - *phalanx media*
17. Дистальна (віддалена) фаланга (кігтьова кістка, ратична кістка) - *phalanx distalis (os unguiculare, os unguulare)*
18. Променева кістка - *radius*
19. Ліктьова кістка - *ulna*



Мал. 31. Кістки п'ястка - ossa metacarpi - зверху (А), ззаду (Б) і на поперечному розрізі (В) та плесна - ossa metatarsi - зверху (Г), ззаду (Д) і на поперечному розрізі (Е) корови

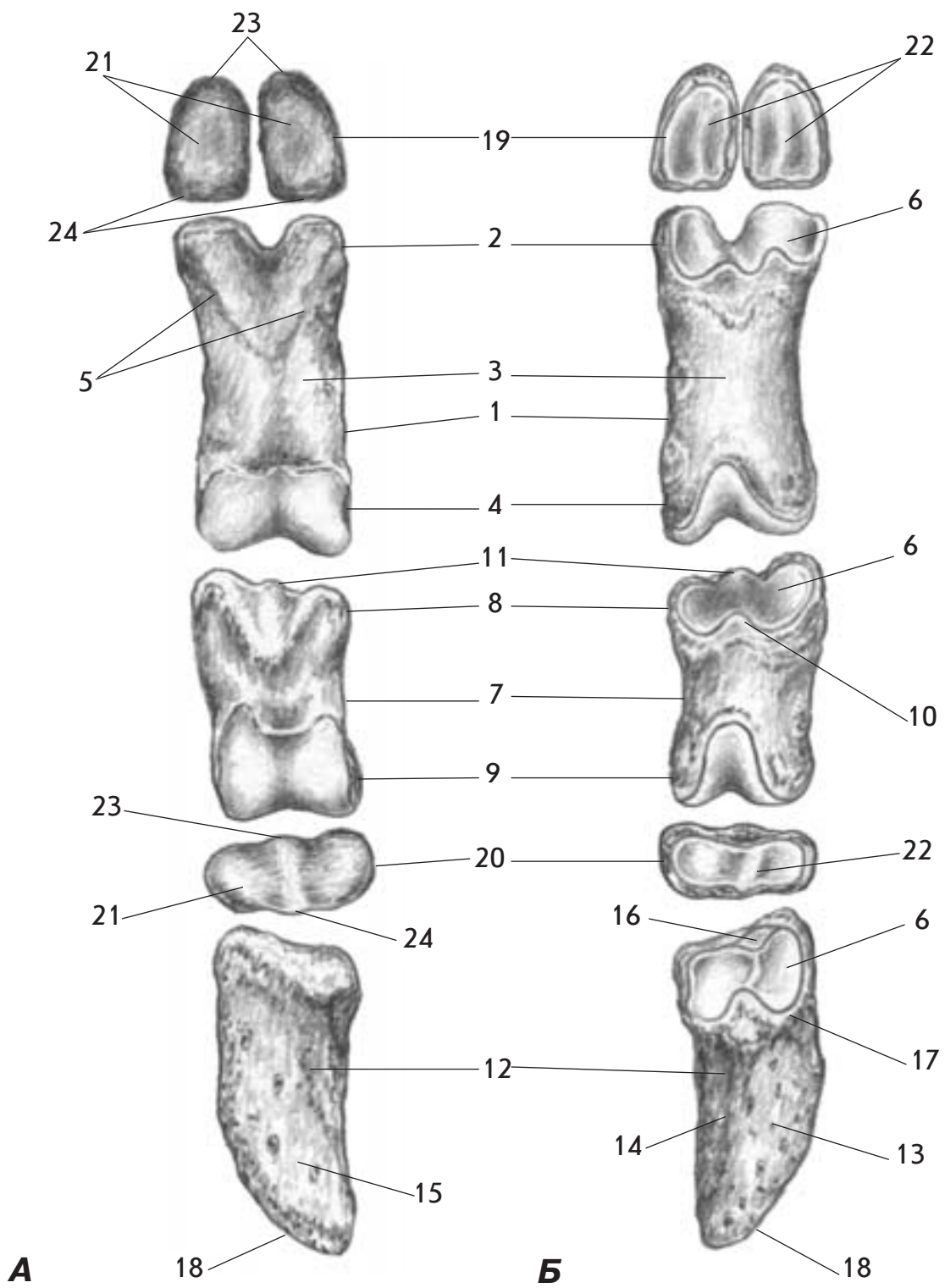
1. Третя п'ясткова (плеснова) кістка - os metacarpale (metatarsale) III (tertium)
2. Четверта п'ясткова (плеснова) кістка - os metacarpale (metatarsale) IV (quartum)
3. П'ята п'ясткова кістка - os metacarpale V (quintum)
4. Друга плеснова кістка - os metatarsale II (secundum)
5. Основа - basis
6. Суглобова поверхня - facies articularis
7. Тіло - corpus
8. Головка - caput
9. Блок - trochlea
10. Міжблокова вирізка - incisura intertrochlearis
11. Долонна поздовжня борозна - sulcus longitudinalis palmaris
12. Підшовна поздовжня борозна - sulcus longitudinalis plantaris
13. Канал п'ястка (плесна) найближчий - canalis metacarpi (metatarsi) proximalis
14. Канал п'ястка (плесна) віддалений - canalis metacarpi (metatarsi) distalis



Мал. 32. Кістки п'ястка - ossa metacarpi - зверху (А), ззаду (Б) і на поперечному розрізі (В) та плесна - ossa metatarsi - зверху (Г), ззаду (Д) і на поперечному розрізі (Е) коня

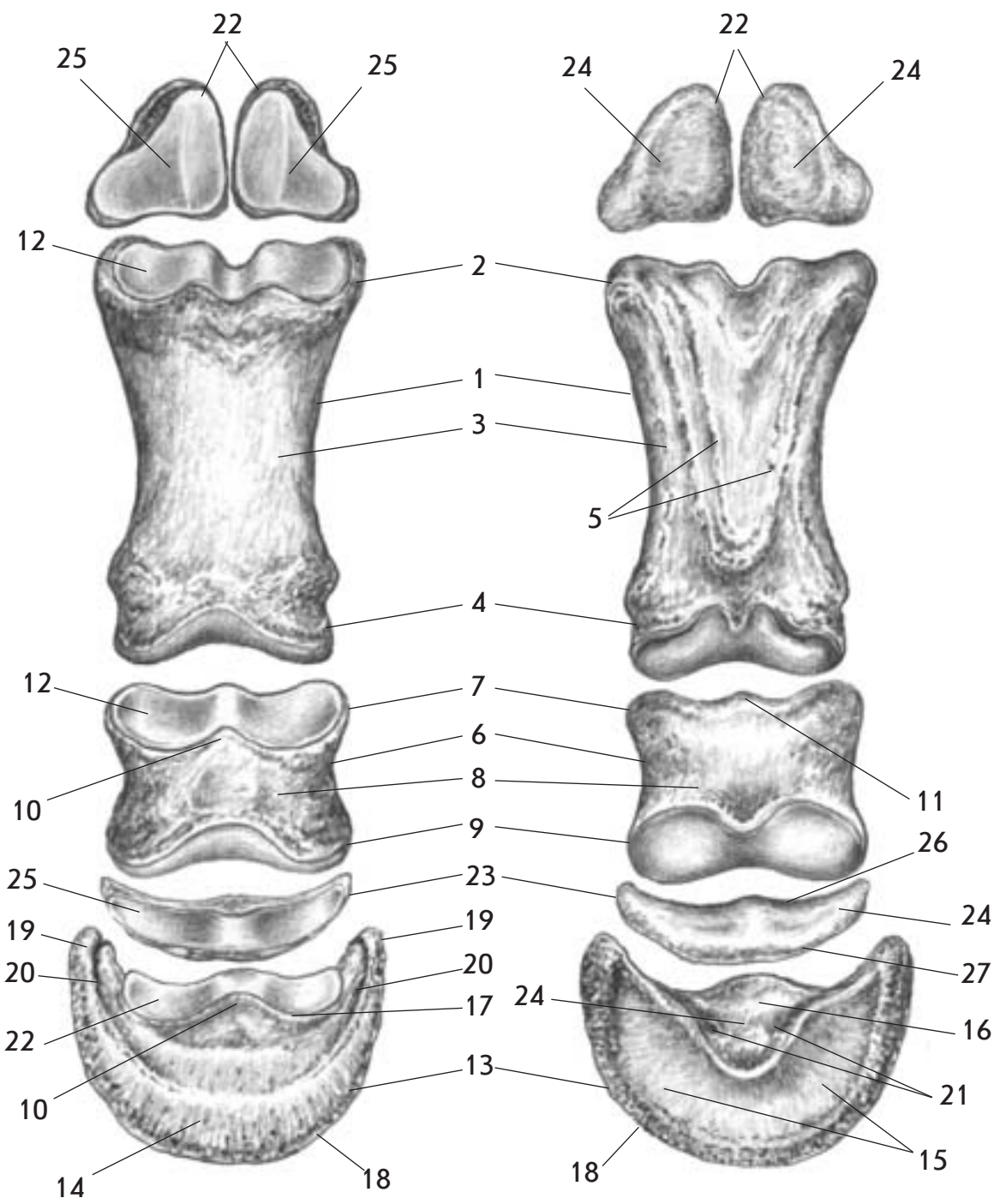
1. Друга п'ясткова (плеснова) кістка - os metacarpale (metatarsale) II (secundum)
2. Третя п'ясткова (плеснова) кістка - os metacarpale (metatarsale) III (tertium)
3. Четверта п'ясткова (плеснова) кістка - os metacarpale (metatarsale) IV (quartum)

4. Основа - basis
5. Суглобова поверхня - facies articularis
6. Тіло - corpus
7. Головка - caput
8. Блок - trochlea



Мал. 33. Кістки пальця - ossa digiti - корови ззаду (А) і спереду (Б)

1. Проксимальна (найближча) фаланга (путова кістка) - phalanx proximalis (os compedale)
2. Основа проксимальної (найближчої) фаланги - basis phalangis proximalis
3. Тіло проксимальної (найближчої) фаланги - corpus phalangis proximalis
4. Головка проксимальної (найближчої) фаланги - caput phalangis proximalis
5. Трикутник проксимальної (найближчої) фаланги - trigonum phalangis proximalis
6. Суглобова ямка - fovea articularis
7. Середня фаланга (вінцева кістка) - phalanx media (os coronale)
8. Основа середньої фаланги - basis phalangis mediae
9. Головка середньої фаланги - caput phalangis mediae
10. Розгинальний відросток - processus extensorius
11. Згинальна горбистість - tuberositas flexoria
12. Дистальна (віддалена) фаланга (ратична кістка) - phalanx distalis (os ungulare)
13. Стінкова поверхня - facies parietalis
14. Осьова поверхня - facies axialis
15. Підшовна поверхня - facies solearis
16. Сезамоподібна суглобова поверхня - facies articularis sesamoidea
17. Вінцевий край - margo coronalis
18. Підшовний край - margo solearis
19. Проксимальні (найближчі) сезамоподібні кістки - ossa sesamoidea proximalia
20. Дистальна (віддалена) сезамоподібна кістка - os sesamoideum distale
21. Згинальна поверхня - facies flexoria
22. Суглобова поверхня - facies articularis
23. Проксимальний (найближчий) край - margo proximalis
24. Дистальний (віддалений) край - margo distalis

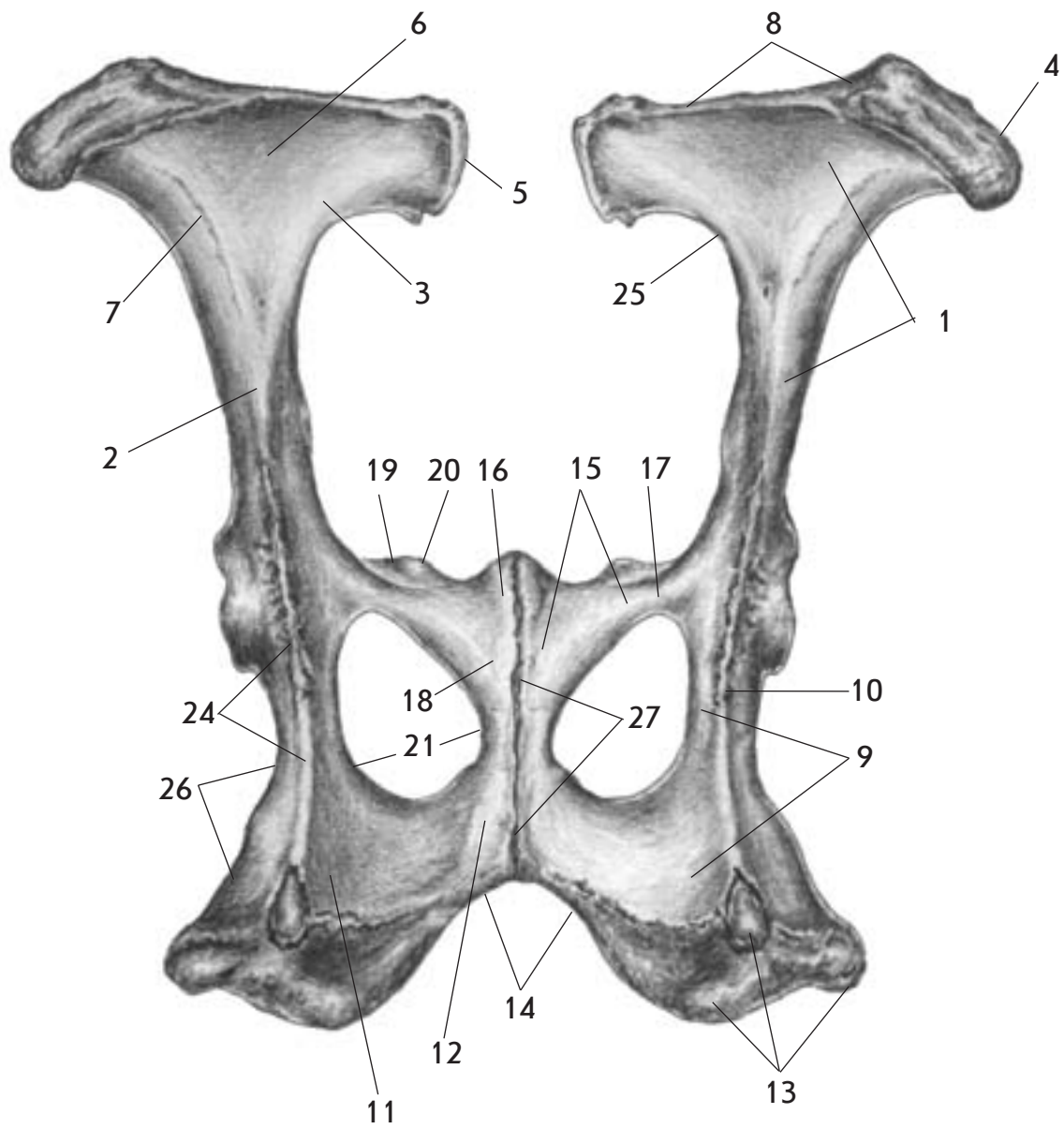


A

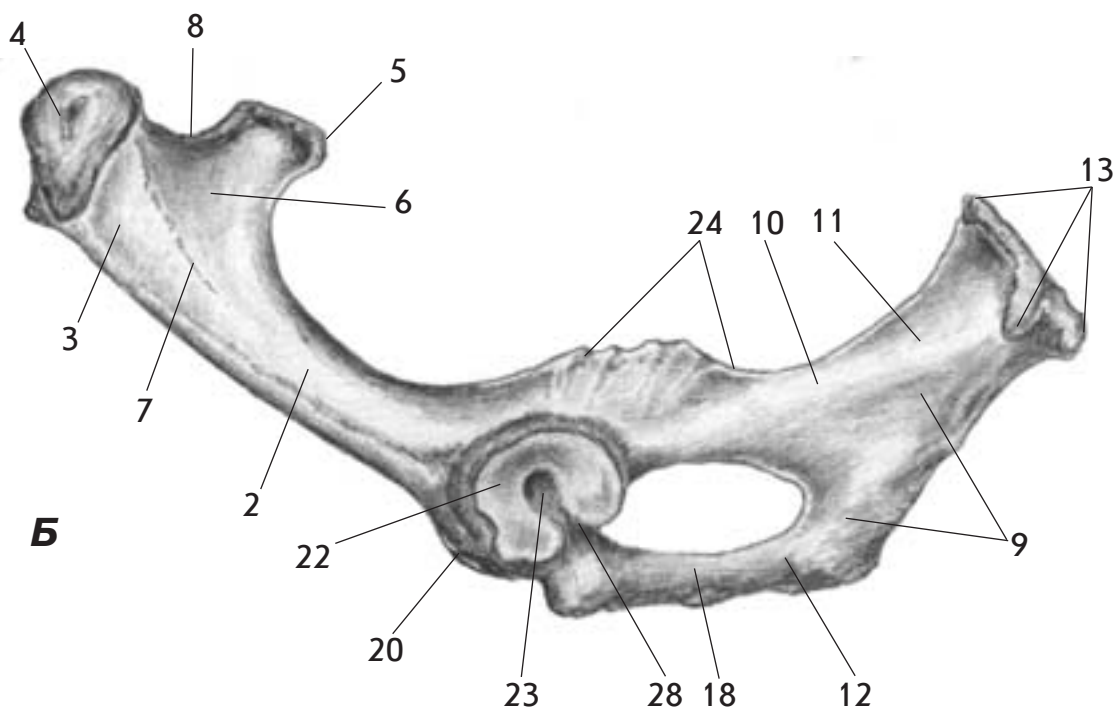
Б

**Мал. 34. Кістки пальця - ossa digiti - коня спереду (А)
і ззаду (Б)**

1. Проксимальна (найближча) фаланга (путова кістка) - phalanx proximalis (os compedale)
2. Основа проксимальної (найближчої) фаланги - basis phalangis proximalis
3. Тіло проксимальної (найближчої) фаланги - corpus phalangis proximalis
4. Головка проксимальної (найближчої) фаланги - caput phalangis proximalis
5. Трикутник проксимальної (найближчої) фаланги - trigonum phalangis proximalis
6. Середня фаланга (вінцева кістка) - phalanx media (os coronale)
7. Основа середньої фаланги - basis phalangis mediae
8. Тіло середньої фаланги - corpus phalangis mediae
9. Головка середньої фаланги - caput phalangis mediae
10. Розгинальний відросток - processus extensorius
11. Згинальна горбистість - tuberositas flexoria
12. Суглобова ямка - fovea articularis
13. Дистальна (віддалена) фаланга (копитна кістка) - phalanx distalis (os ungulare)
14. Стінкова поверхня - facies parietalis
15. Підшовна поверхня - facies solearis
16. Сезамоподібна суглобова поверхня - facies articularis sesamoidea
17. Вінцевий край - margo coronalis
18. Підшовний край - margo solearis
19. Латеральний і медіальний пальмарні відростки - processus palmaris lateralis et medialis
20. Латеральна і медіальна парієтальні борозни - sulcus parietalis lateralis et medialis
21. Латеральний і медіальний підшовні отвори - foramen soleare laterale et mediale
22. Проксимальні (найближчі) сезамоподібні кістки - ossa sesamoidea proximalia
23. Дистальна (віддалена) сезамоподібна кістка - os sesamoideum distale
24. Згинальна поверхня - facies flexoria
25. Суглобова поверхня - facies articularis
26. Проксимальний (найближчий) край - margo proximalis
27. Дистальний (віддалений) край - margo distalis



A



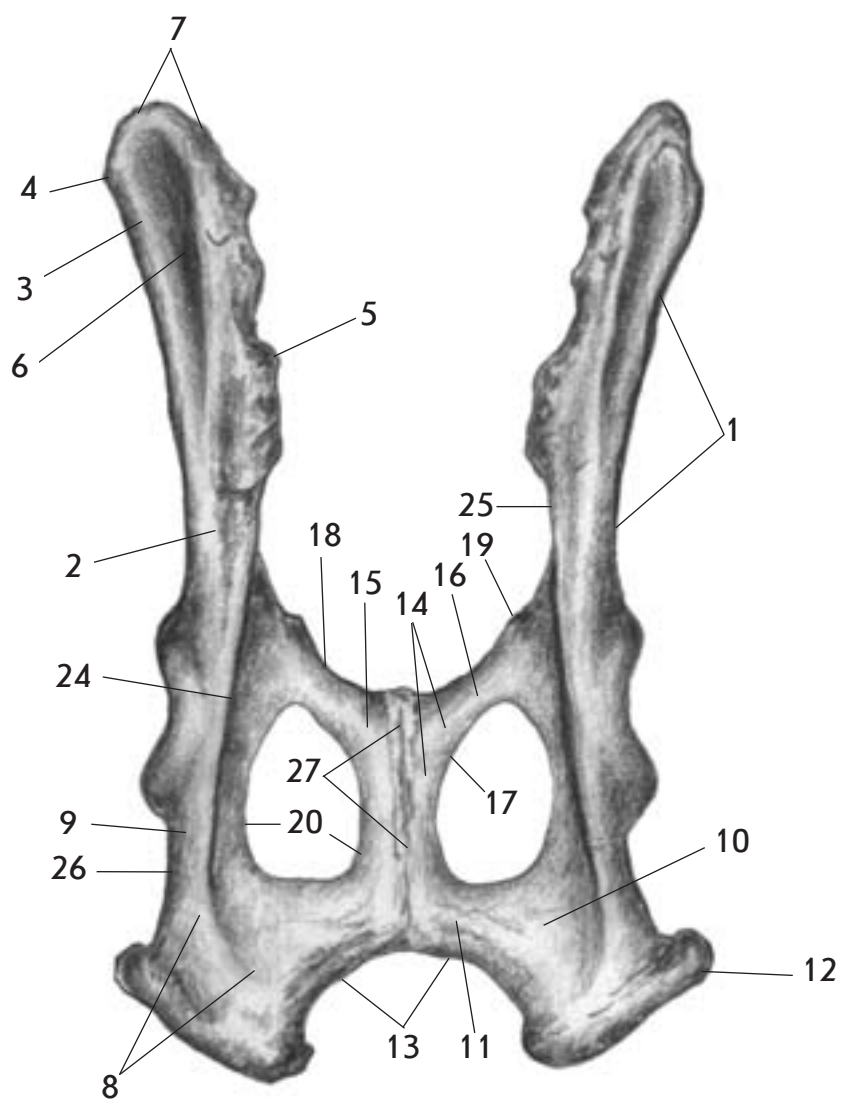
Б

Мал. 35. Пояс тазової кінцівки - *singulum membri pelvini* - корови зверху (А) та тазова кістка - *os coxae* - збоку (Б)

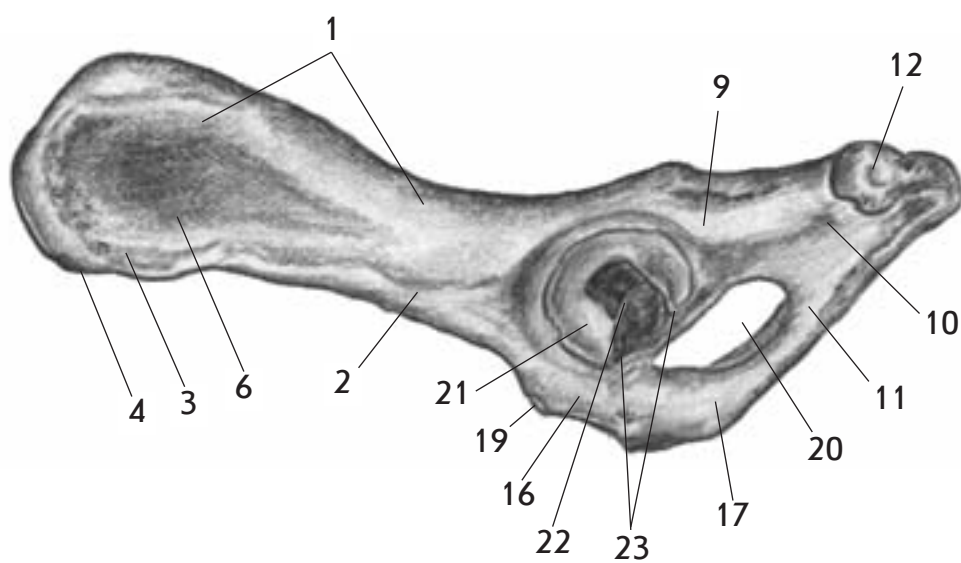
1. Клубова кістка - *os ilium*
2. Тіло клубової кістки - *corpus ossis ilii*
3. Крило клубової кістки - *ala ossis ilii*
4. Горб таза (горб тазової кістки), маклак - *tuber coxae*
5. Крижовий горб - *tuber sacrale*
6. Сіднична поверхня - *facies glutea*
7. Сіднична лінія - *linea glutea*
8. Клубовий гребінь - *crista iliaca*
9. Сіднична кістка - *os ischii*
10. Тіло сідничної кістки - *corpus ossis ischii*
11. Пластинка сідничної кістки - *lamina ossis ischii*
12. Гілка сідничної кістки - *ramus ossis ischii*
13. Сідничий горб - *tuber ischiadicum*
14. Сіднична дуга - *arcus ischiadicus*
15. Лобкова кістка - *os pubis*
16. Тіло лобкової кістки - *corpus ossis pubis*
17. Краніальна гілка лобкової кістки - *ramus cranialis ossis pubis*
18. Каудальна гілка лобкової кістки - *ramus caudalis ossis pubis*
19. Гребінь лобкової кістки - *pecten ossis pubis*
20. Клубоволобкове підвищення - *eminentia iliopubica*
21. Затульний отвір - *foramen obturatum*
22. Кульшова западина - *acetabulum*
23. Ямка кульшової западини - *fossa acetabuli*
24. Сіднична ость - *spina ischiadica*
25. Більша сіднична вирізка - *incisura ischiadica major*
26. Менша сіднична вирізка - *incisura ischiadica minor*
27. Тазове зрощення - *symphysis pelvina*
28. Вирізка кульшової западини - *incisura acetabuli*

Мал. 36. Пояс тазової кінцівки - *singulum membri pelvini* - коня зверху (А) та тазова кістка - *os coxae* - збоку (Б)

1. Клубова кістка - *os ilium*
2. Тіло клубової кістки - *corpus ossis ilii*
3. Крило клубової кістки - *ala ossis ilii*
4. Горб таза (горб тазової кістки), маклак - *tuber coxae*
5. Крижовий горб - *tuber sacrale*
6. Сіднична поверхня - *facies glutea*
7. Сіднична лінія - *linea glutea*
8. Клубовий гребінь - *crista iliaca*
9. Сіднична кістка - *os ischii*
10. Тіло сідничої кістки - *corpus ossis ischii*
11. Пластинка сідничої кістки - *lamina ossis ischii*
12. Гілка сідничої кістки - *ramus ossis ischii*
13. Сідничий горб - *tuber ischiadicum*
14. Сіднична дуга - *arcus ischiadicus*
15. Лобкова кістка - *os pubis*
16. Тіло лобкової кістки - *corpus ossis pubis*
17. Краніальна гілка лобкової кістки - *ramus cranialis ossis pubis*
18. Каудальна гілка лобкової кістки - *ramus caudalis ossis pubis*
19. Гребінь лобкової кістки - *pecten ossis pubis*
20. Клубоволобкове підвищення - *eminentia iliopubica*
21. Затульний отвір - *foramen obturatum*
22. Кульшова западина - *acetabulum*
23. Ямка кульшової западини - *fossa acetabuli*
24. Сіднична ость - *spina ischiadica*
25. Більша сіднична вирізка - *incisura ischiadica major*
26. Менша сіднична вирізка - *incisura ischiadica minor*
27. Тазове зрощення - *symphysis pelvina*
28. Вирізка кульшової западини - *incisura acetabuli*



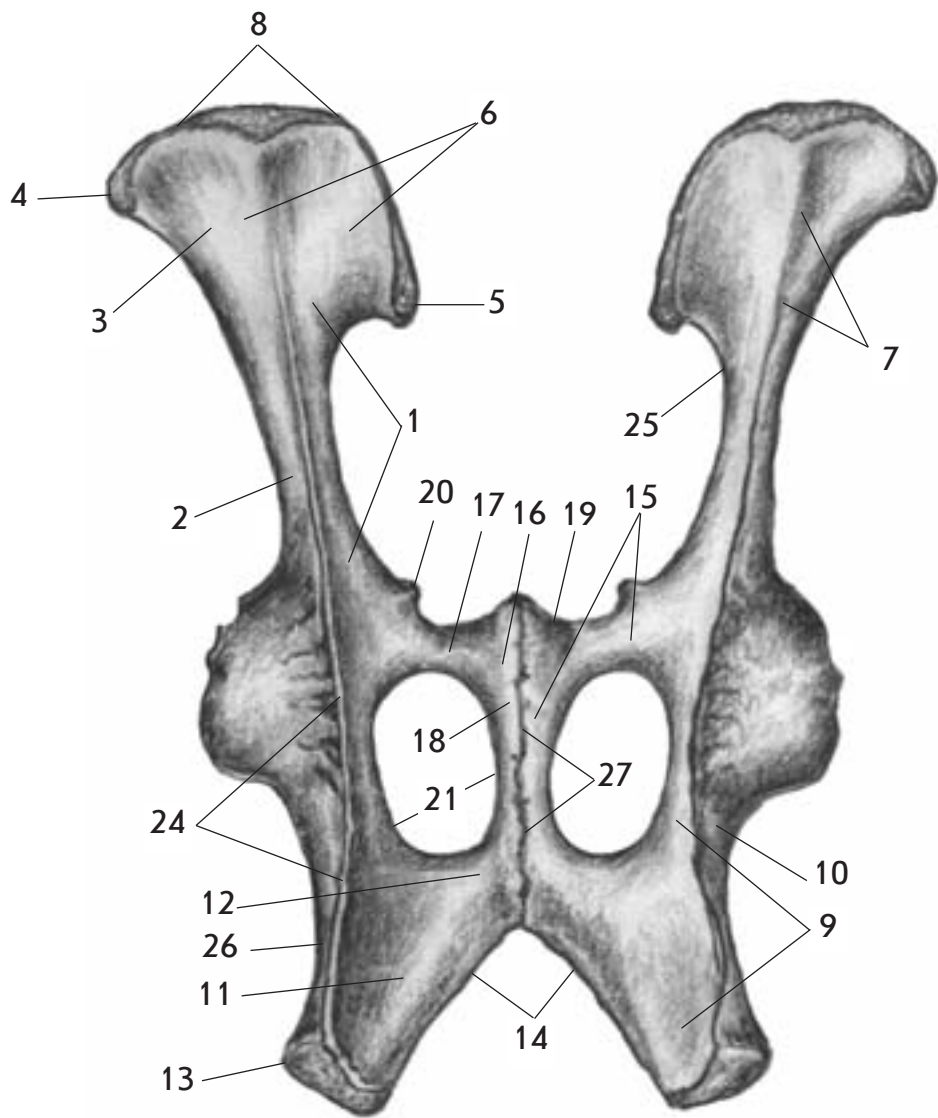
A



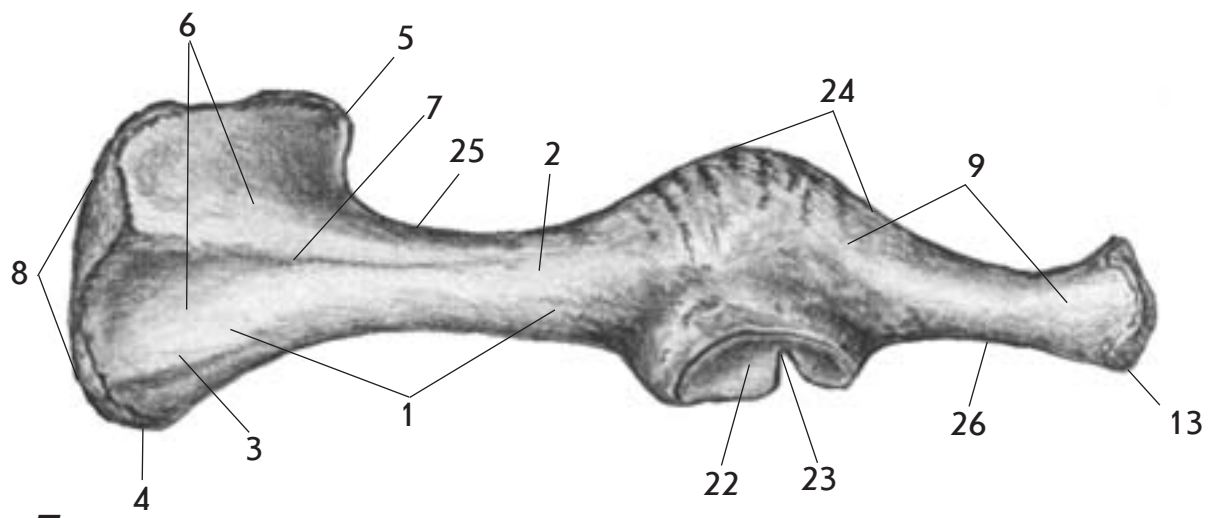
Б

Мал. 37. Пояс тазової кінцівки - *singulum membri pelvini* - собаки зверху (А) та тазова кістка - *os coxae* - збоку (Б)

1. Клубова кістка - *os ilium*
2. Тіло клубової кістки - *corpus ossis ilii*
3. Крило клубової кістки - *ala ossis ilii*
4. Горб таза (горб тазової кістки), маклак - *tuber coxae*
5. Крижовий горб - *tuber sacrale*
6. Сіднична поверхня - *facies glutea*
7. Клубовий гребінь - *crista iliaca*
8. Сіднична кістка - *os ischii*
9. Тіло сідничої кістки - *corpus ossis ischii*
10. Пластинка сідничої кістки - *lamina ossis ischii*
11. Гілка сідничої кістки - *ramus ossis ischii*
12. Сідничий горб - *tuber ischiadicum*
13. Сіднична дуга - *arcus ischiadicus*
14. Лобкова кістка - *os pubis*
15. Тіло лобкової кістки - *corpus ossis pubis*
16. Краніальна гілка лобкової кістки - *ramus cranialis ossis pubis*
17. Каудальна гілка лобкової кістки - *ramus caudalis ossis pubis*
18. Гребінь лобкової кістки - *pecten ossis pubis*
19. Клубоволобкове підвищення - *eminentia iliopubica*
20. Затульний отвір - *foramen obturatum*
21. Кульшова западина - *acetabulum*
22. Ямка кульшової западини - *fossa acetabuli*
23. Вирізка кульшової западини - *incisura acetabuli*
24. Сіднична ость - *spina ischiadica*
25. Більша сіднична вирізка - *incisura ischiadica major*
26. Менша сіднична вирізка - *incisura ischiadica minor*
27. Тазове зрощення - *symphysis pelvina*



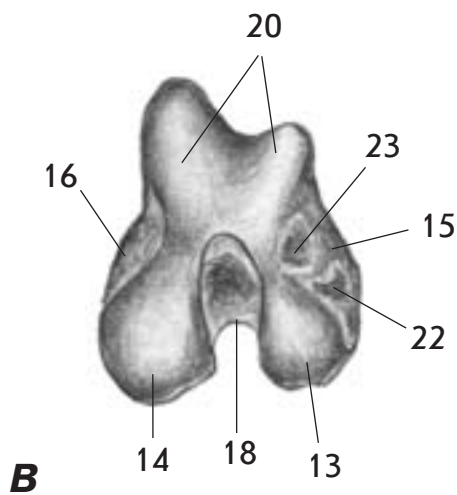
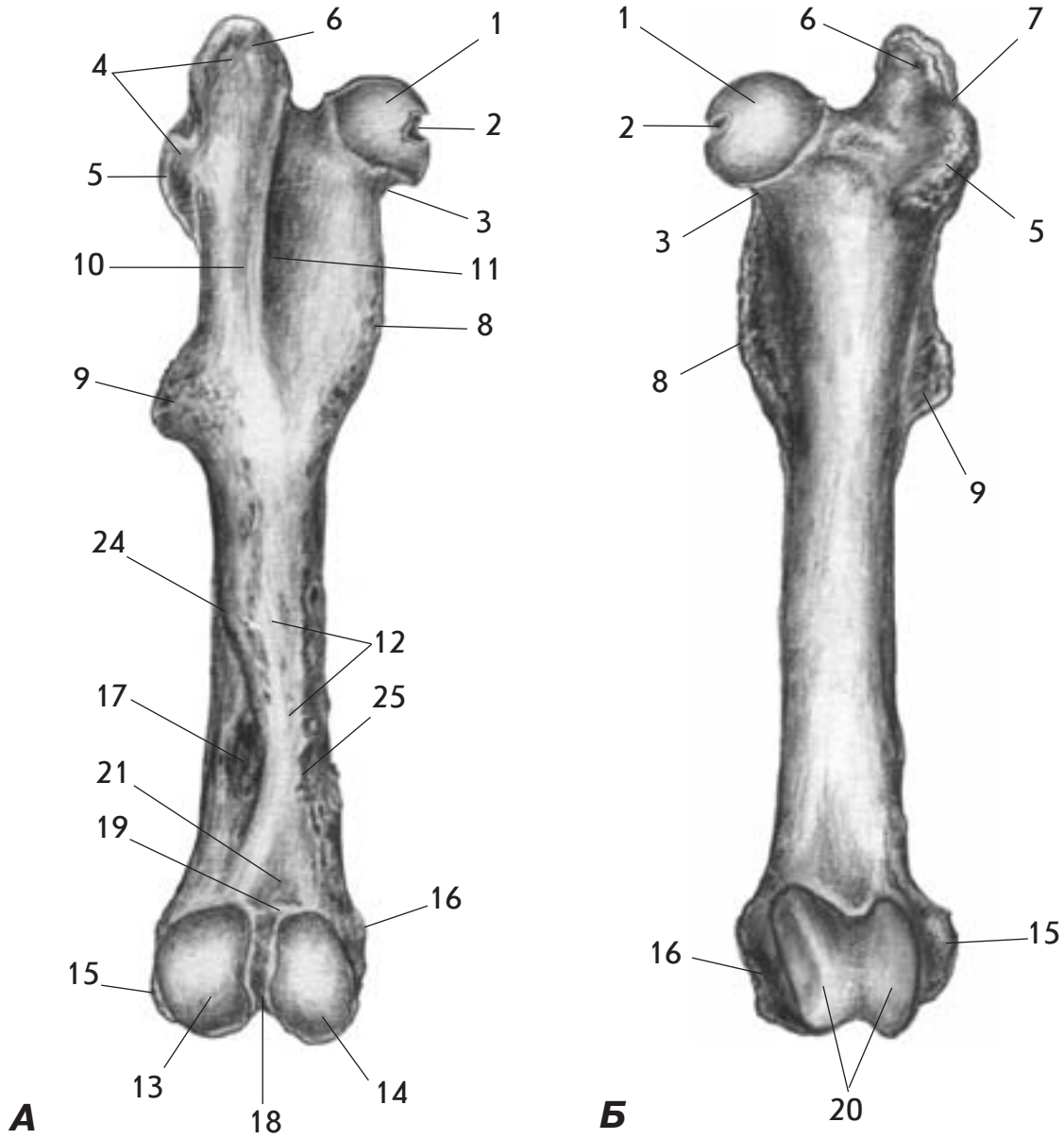
A



Б

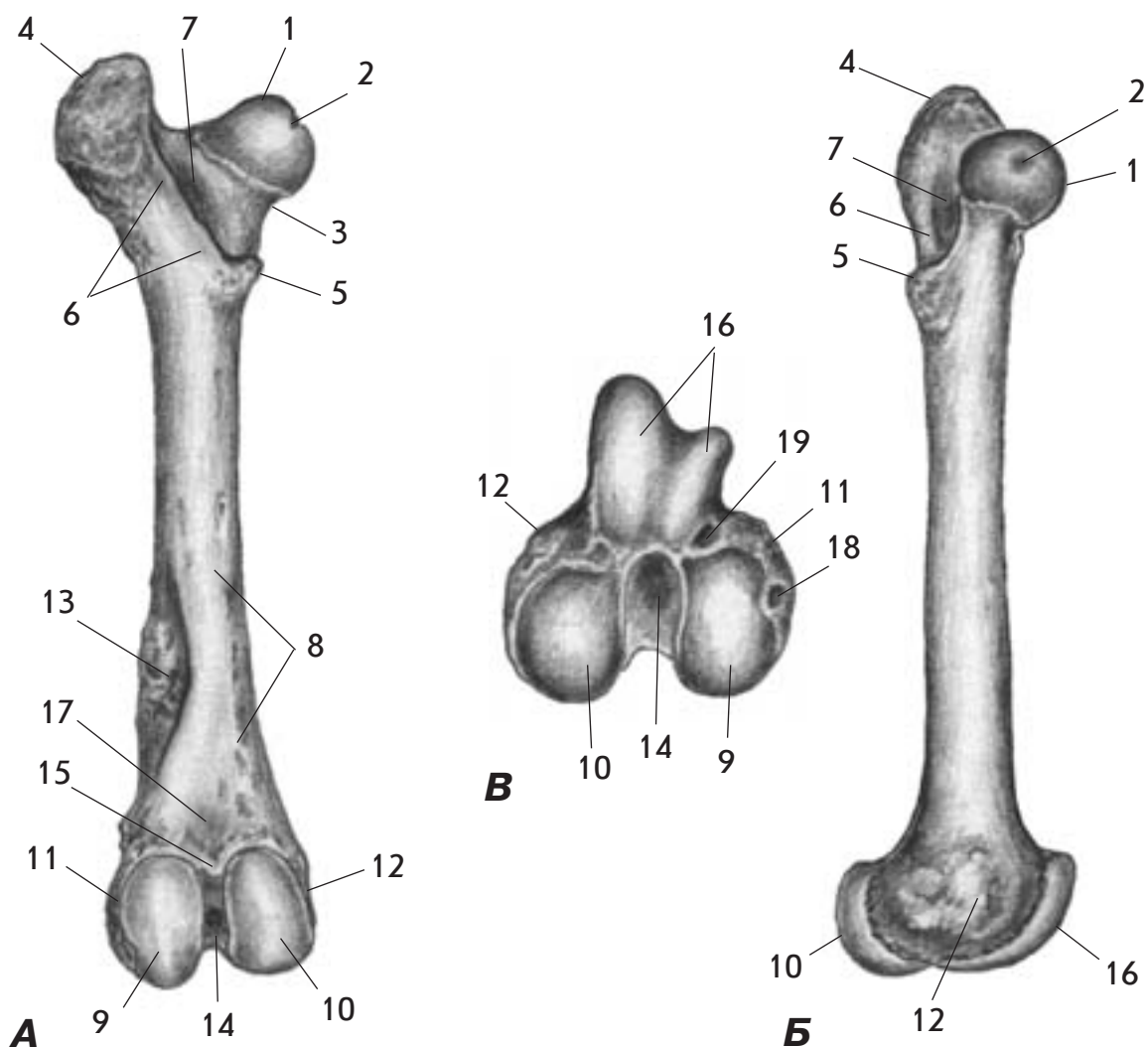
Мал. 38. Пояс тазової кінцівки - *singulum membri pelvini* - свині зверху (А) та тазова кістка - *os coxae* - збоку (Б)

1. Клубова кістка - *os ilium*
2. Тіло клубової кістки - *corpus ossis ilii*
3. Крило клубової кістки - *ala ossis ilii*
4. Горб таза (горб тазової кістки), маклак - *tuber coxae*
5. Крижовий горб - *tuber sacrale*
6. Сіднична поверхня - *facies glutea*
7. Сіднична лінія - *linea glutea*
8. Клубовий гребінь - *crista iliaca*
9. Сіднича кістка - *os ischii*
10. Тіло сідничої кістки - *corpus ossis ischii*
11. Пластинка сідничої кістки - *tubula ossis ischii*
12. Гілка сідничої кістки - *ramus ossis ischii*
13. Сідничий горб - *tuber ischiadicum*
14. Сіднича дуга - *arcus ischiadicus*
15. Лобкова кістка - *os pubis*
16. Тіло лобкової кістки - *corpus ossis pubis*
17. Краніальна гілка лобкової кістки - *ramus cranialis ossis pubis*
18. Каудальна гілка лобкової кістки - *ramus caudalis ossis pubis*
19. Гребінь лобкової кістки - *pecten ossis pubis*
20. Клубоволобкове підвищення - *eminentia iliopubica*
21. Затульний отвір - *foramen obturatum*
22. Кульшова западина - *acetabulum*
23. Вирізка кульшової западини - *incisura acetabuli*
24. Сіднича ость - *spina ischiadica*
25. Більша сіднича вирізка - *incisura ischiadica major*
26. Менша сіднича вирізка - *incisura ischiadica minor*
27. Тазове зрощення - *symphysis pelvina*



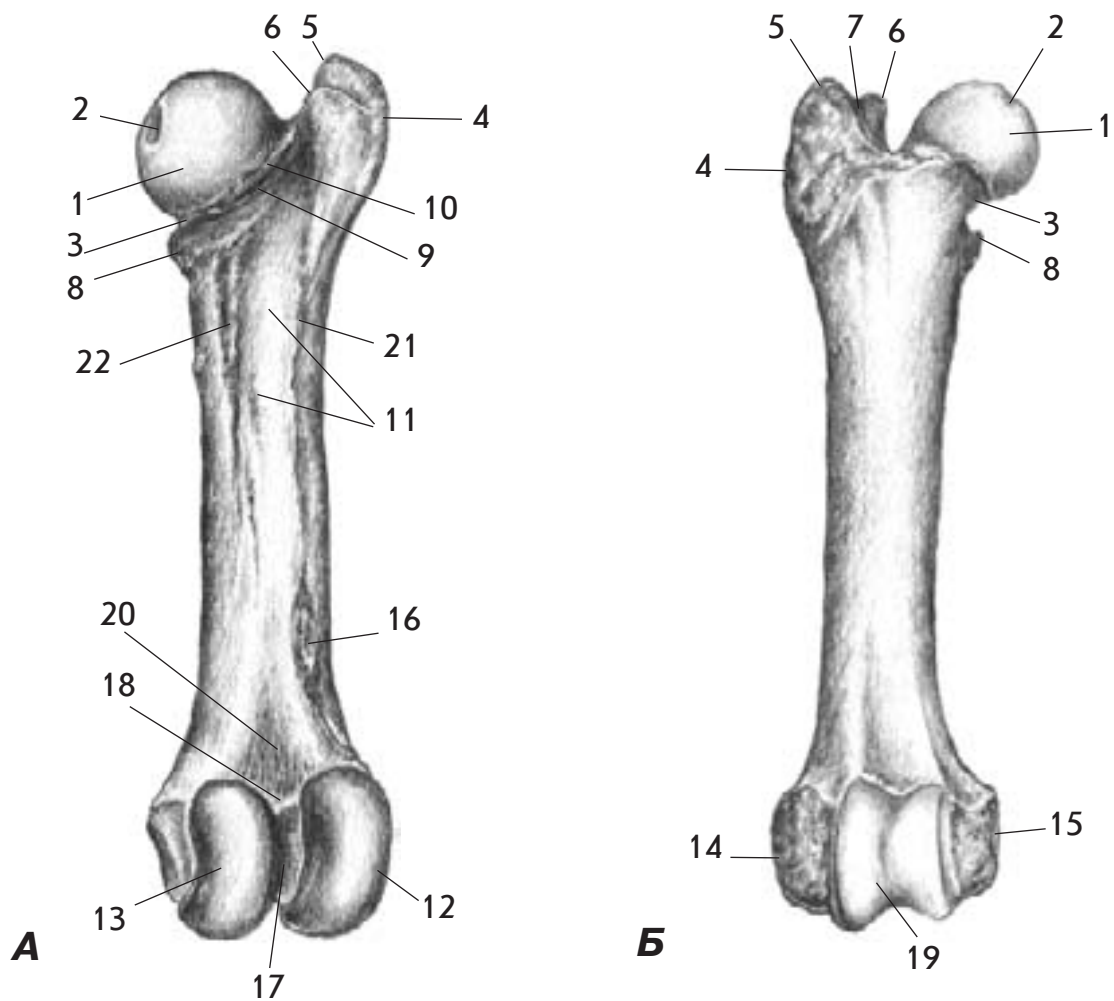
Мал. 39. Стегнова кістка - os femoris - коня ззаду (А), спереду (Б) і її дистальний епіфіз знизу (В)

1. Головка стегнової кістки - caput ossis femoris
2. Ямка головки - fovea capitis
3. Шийка стегнової кістки - collum ossis femoris
4. Більший вертлюг - trochanter major
5. Краніальна частина - pars cranialis
6. Каудальна частина - pars caudalis
7. Вертлюжна вирізка - incisura trochanterica
8. Менший вертлюг - trochanter minor
9. Третій вертлюг - trochanter tertius
10. Міжвертлюжний гребінь - crista intertrochanterica
11. Вертлюжна ямка - fossa trochanterica
12. Шорстка поверхня - facies aspera
13. Латеральний виросток - condylus lateralis
14. Медіальний виросток - condylus medialis
15. Латеральний надвиросток - epicondylus lateralis
16. Медіальний надвиросток - epicondylus medialis
17. Надвиросткова ямка - fossa supracondylaris
18. Міжвиросткова ямка - fossa intercondylaris
19. Міжвиросткова лінія - linea intercondylaris
20. Блок стегнової кістки - trochlea ossis femoris
21. Підколінна поверхня - facies poplitea
22. Ямка підколінного м'яза - fossa musculi poplitei
23. Розгинальна ямка - fossa extensoria
24. Латеральна губа - labium laterale
25. Медіальна губа - labium mediale



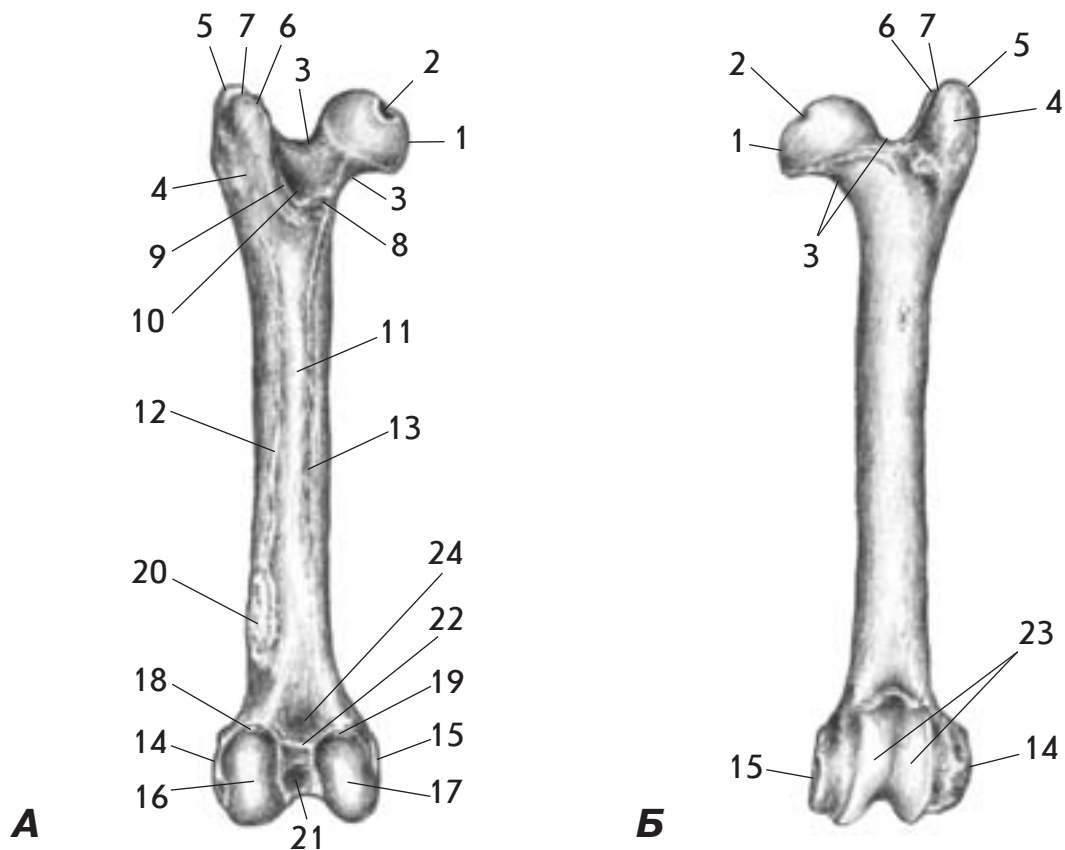
Мал. 40. Стегнова кістка - os femoris - корови ззаду (А), з медіальної поверхні (Б) та її дистальний епіфіз знизу (В)

1. Головка стегнової кістки - caput ossis femoris
2. Ямка головки - fovea capitis
3. Шийка стегнової кістки - collum ossis femoris
4. Більший вертлюг - trochanter major
5. Менший вертлюг - trochanter minor
6. Міжвертлюжний гребінь - crista intertrochanterica
7. Вертлюжна ямка - fossa trochanterica
8. Шорстка поверхня - facies aspera
9. Латеральний виросток - condylus lateralis
10. Медіальний виросток - condylus medialis
11. Латеральний надвиросток - epicondylus lateralis
12. Медіальний надвиросток - epicondylus medialis
13. Надвиросткова ямка - fossa supracondylaris
14. Міжвиросткова ямка - fossa intercondylaris
15. Міжвиросткова лінія - linea intercondylaris
16. Блок стегнової кістки - trochlea ossis femoris
17. Підколінна поверхня - facies poplitea
18. Ямка підколінного м'яза - fossa musculi poplitei
19. Розгинальна ямка - fossa extensoria



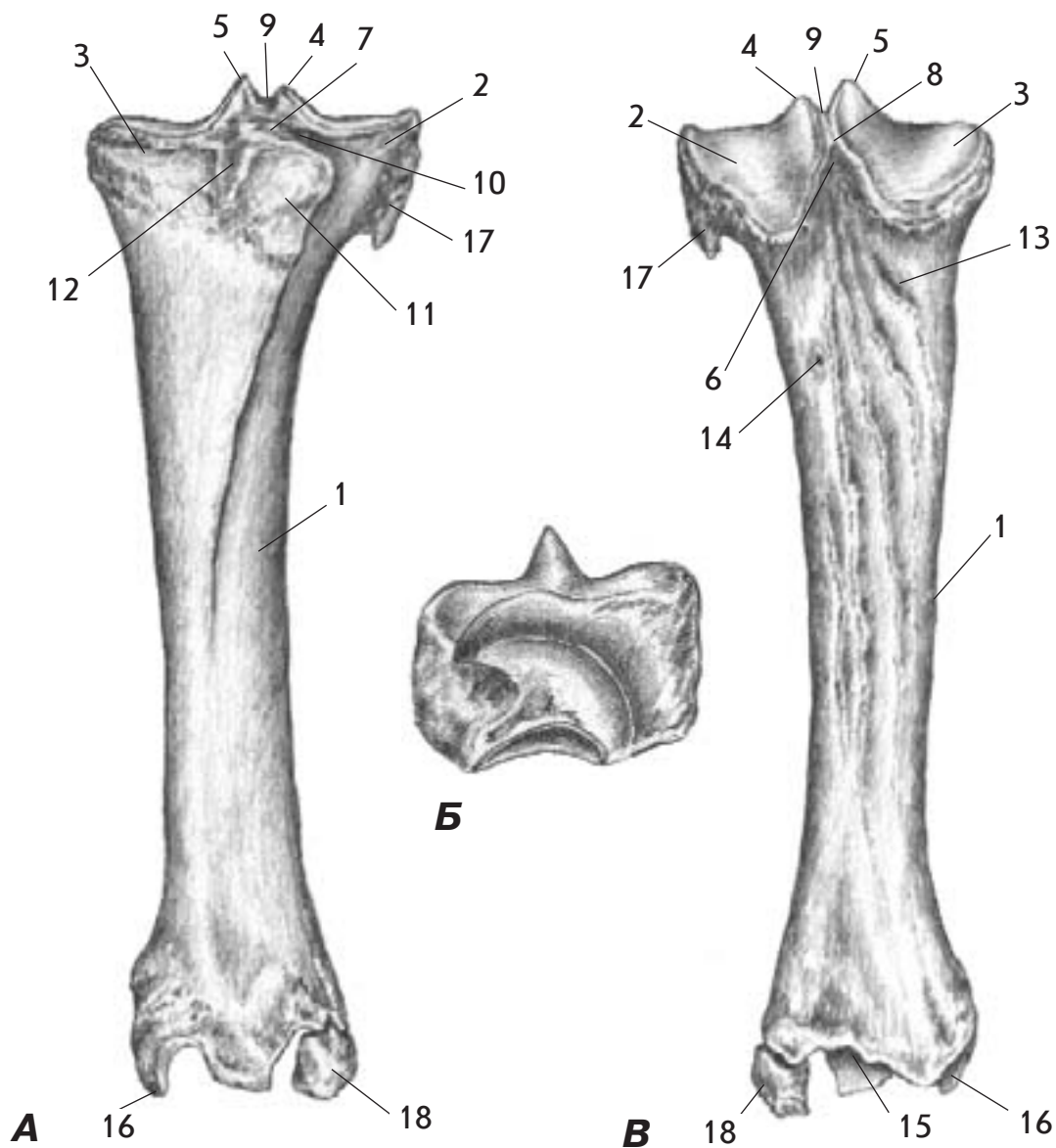
Мал. 41. Стегнова кістка - os femoris - свині ззаду (А) і спереду (Б)

1. Головка стегнової кістки - caput ossis femoris
2. Ямка головки - fovea capitis
3. Шийка стегнової кістки - collum ossis femoris
4. Більший вертлюг - trochanter major
5. Краніальна частина - pars cranialis
6. Каудальна частина - pars caudalis
7. Вертлюжна вирізка - incisura trochanterica
8. Менший вертлюг - trochanter minor
9. Міжвертлюжний гребінь - crista intertrochanterica
10. Вертлюжна ямка - fossa trochanterica
11. Шорстка поверхня - facies aspera
12. Латеральний виросток - condylus lateralis
13. Медіальний виросток - condylus medialis
14. Латеральний надвиросток - epicondylus lateralis
15. Медіальний надвиросток - epicondylus medialis
16. Надвиросткова горбистість - tuberositas supracondylaris
17. Міжвиросткова ямка - fossa intercondylaris
18. Міжвиросткова лінія - linea intercondylaris
19. Блок стегнової кістки - trochlea ossis femoris
20. Підколінна поверхня - facies poplitea
21. Латеральна губа - labium laterale
22. Медіальна губа - labium mediale



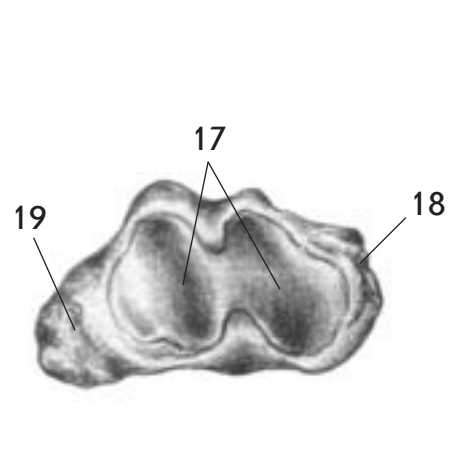
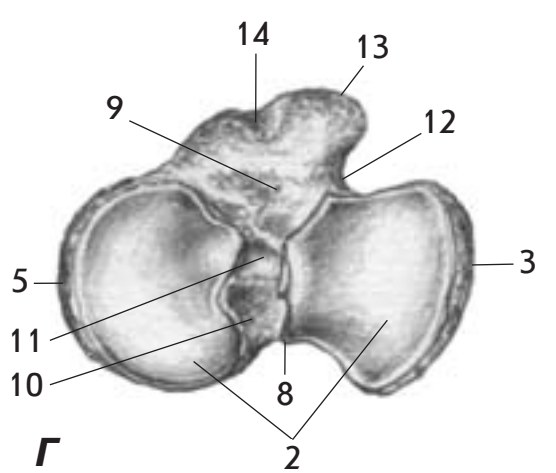
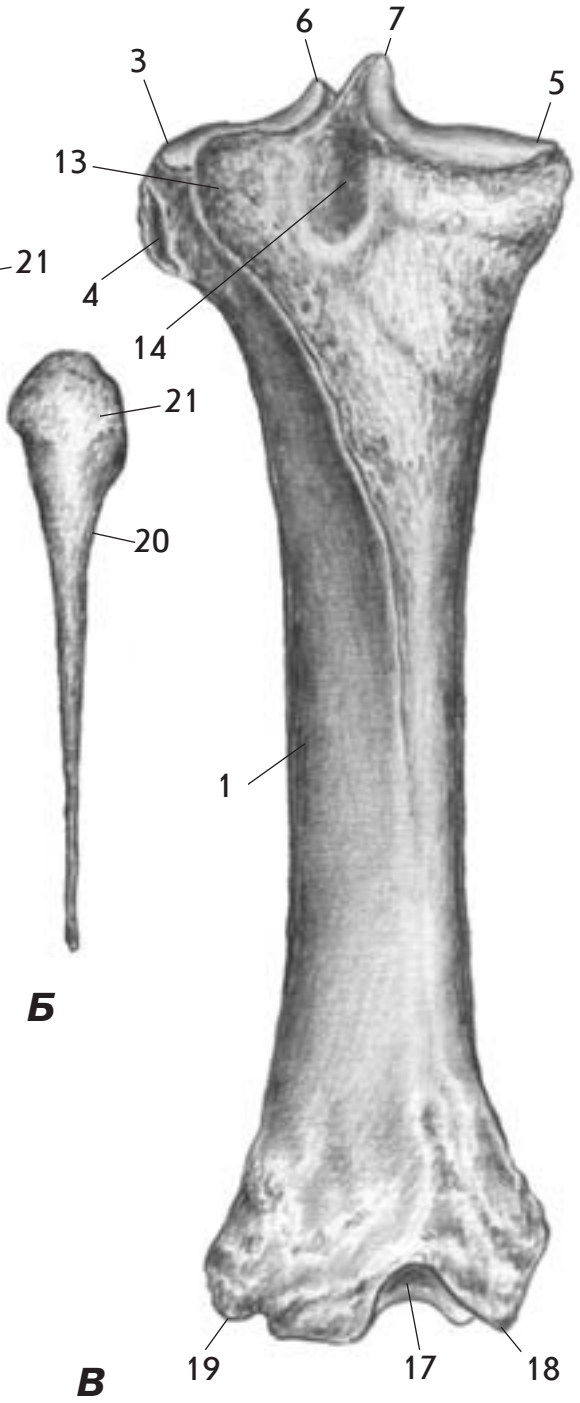
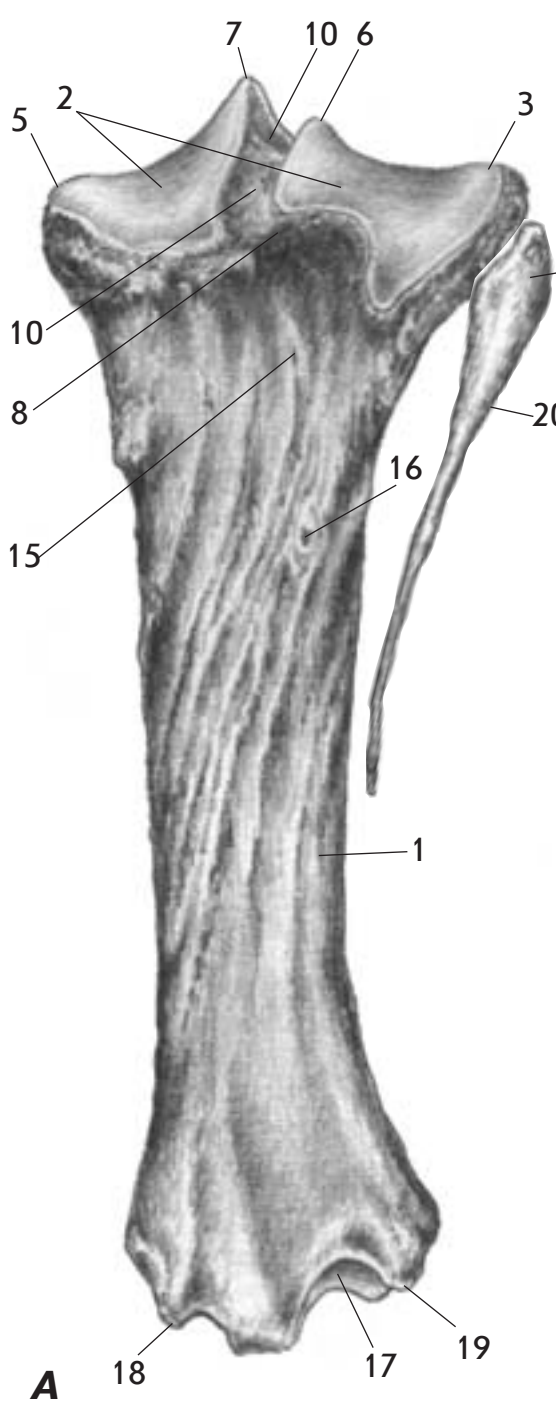
Мал. 42. Стегнова кістка - os femoris - собаки ззаду (А) і спереду (Б)

1. Головка стегнової кістки - caput ossis femoris
2. Ямка головки - fovea capitis
3. Шийка стегнової кістки - collum ossis femoris
4. Більший вертлюг - trochanter major
5. Краніальна частина - pars cranialis
6. Каудальна частина - pars caudalis
7. Вертлюжна вирізка - incisura trochanterica
8. Менший вертлюг - trochanter minor
9. Міжвертлюжний гребінь - crista intertrochanterica
10. Вертлюжна ямка - fossa trochanterica
11. Шорстка поверхня - facies aspera
12. Латеральна губа - labium laterale
13. Медіальна губа - labium mediale
14. Латеральний виросток - condylus lateralis
15. Медіальний виросток - condylus medialis
16. Латеральний надвиросток - epicondylus lateralis
17. Медіальний надвиросток - epicondylus medialis
18. Латеральна суглобова сезамоподібна поверхня - facies articularis sesamoidea lateralis
19. Медіальна суглобова сезамоподібна поверхня - facies articularis sesamoidea medialis
20. Надвиросткова горбистість - tuberositas supracondylaris
21. Міжвиросткова ямка - fossa intercondylaris
22. Міжвиросткова лінія - linea intercondylaris
23. Блок стегнової кістки - trochlea ossis femoris
24. Підколінна поверхня - facies poplitea



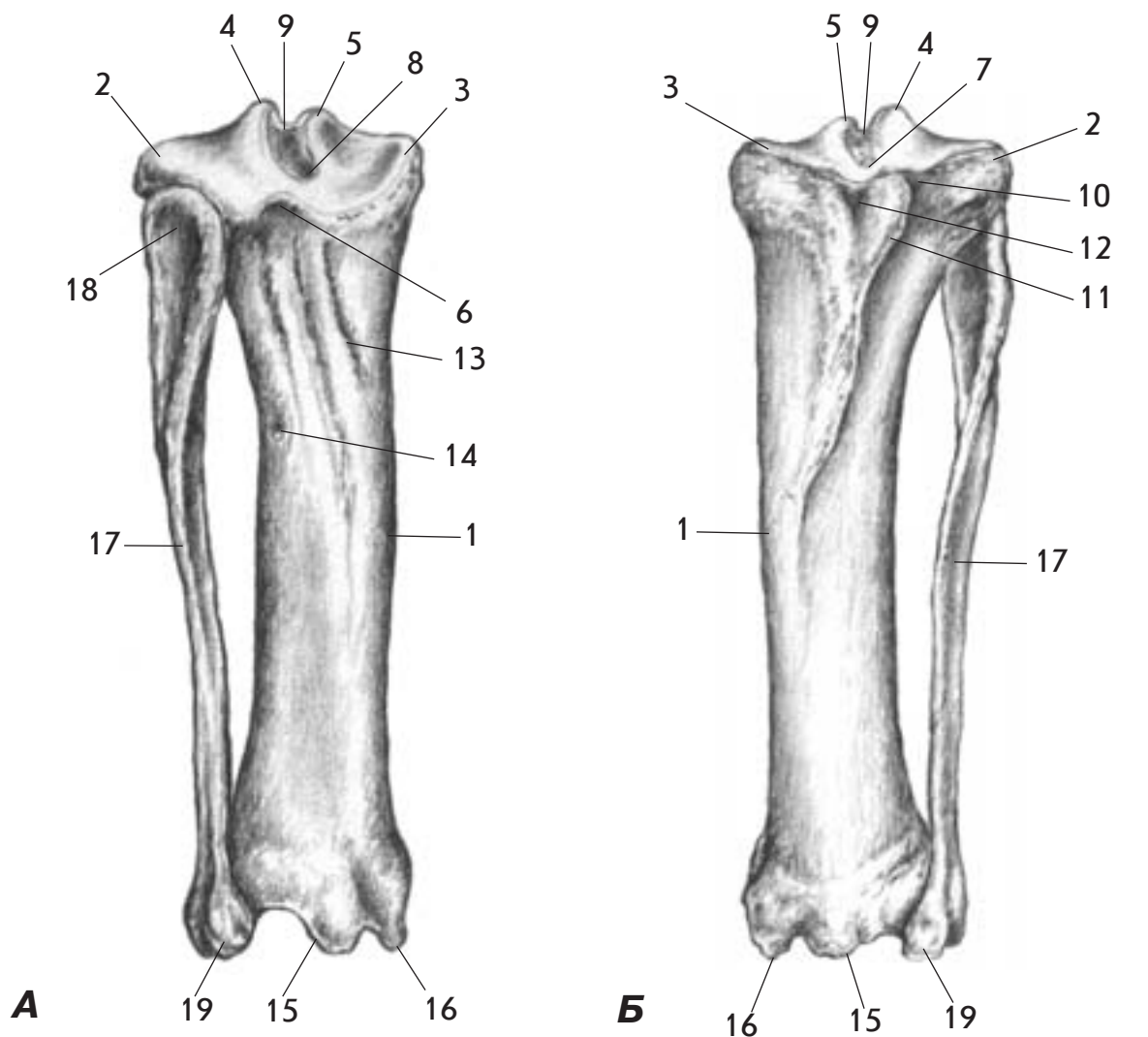
Мал. 43. Кістки гомілки - ossa cruris - корови спереду (А), ззаду (Б) та кісточка (збільшена) - malleolus - з медіальної поверхні (В)

1. Велика гомілкорова кістка - tibia
2. Латеральний виросток - condylus lateralis
3. Медіальний виросток - condylus medialis
4. Латеральний міжвиростковий горбок - tuberculum intercondylare laterale
5. Медіальний міжвиростковий горбок - tuberculum intercondylare mediale
6. Підколінна вирізка - incisura poplitea
7. Поле міжвиросткове краніальне - area intercondylaris cranialis
8. Поле міжвиросткове каудальне - area intercondylaris caudalis
9. Поле міжвиросткове центральне - area intercondylaris centralis
10. Розгинальна борозна - sulcus extensorius
11. Горбистість великої гомілкової кістки - tuberositas tibiae
12. Борозна горбистості великої гомілкової кістки - sulcus tuberositas tibiae
13. Лінія підколінного м'яза - linea musculi poplitei
14. Живильний отвір - foramen nutritium
15. Блок великої гомілкової кістки - cochlea tibiae
16. Медіальна кісточка - malleolus medialis
17. Головка малої гомілкової кістки - caput fibulae
18. Кісточка (латеральна) - malleolus (lateralis)



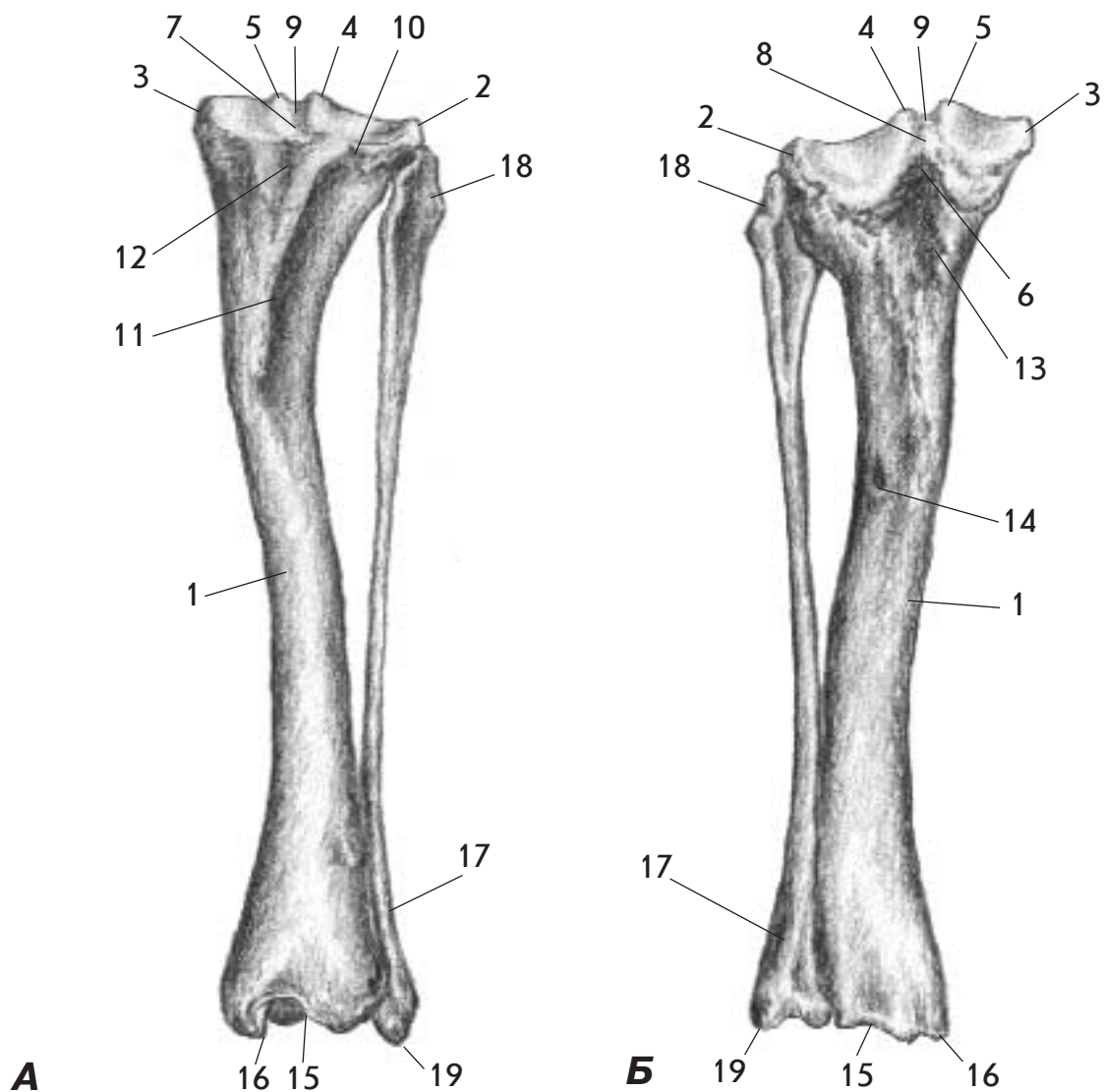
Мал. 44. Кістки гомілки - ossa cruris - коня ззаду (А); мала гомілкова кістка - fibula - з латеральної поверхні (Б) та велика гомілкова кістка - tibia - спереду (В), зверху (Г) і знизу (Д)

1. Велика гомілкова кістка - tibia
2. Проксимальна суглобова поверхня - facies articularis proximalis
3. Латеральний виросток - condylus lateralis
4. Суглобова поверхня малогомілкової кістки - facies articularis fibularis
5. Медіальний виросток - condylus medialis
6. Латеральний міжвиростковий горбок - tuberculum intercondylare laterale
7. Медіальний міжвиростковий горбок - tuberculum intercondylare mediale
8. Підколінна вирізка - incisura poplitea
9. Поле міжвиросткове краніальне - area intercondylaris cranialis
10. Поле міжвиросткове каудальне - area intercondylaris caudalis
11. Поле міжвиросткове центральне - area intercondylaris centralis
12. Розгинальна борозна - sulcus extensorius
13. Горбистість великої гомілкової кістки - tuberositas tibiae
14. Борозна горбистості великої гомілкової кістки - sulcus tuberositas tibiae
15. Лінія підколінного м'яза - linea musculi poplitei
16. Живильний отвір - foramen nutritium
17. Блок великої гомілкової кістки - cochlea tibiae
18. Медіальна кісточка - malleolus medialis
19. Латеральна кісточка - malleolus lateralis
20. Мала гомілкова кістка - fibula
21. Головка малої гомілкової кістки - caput fibulae



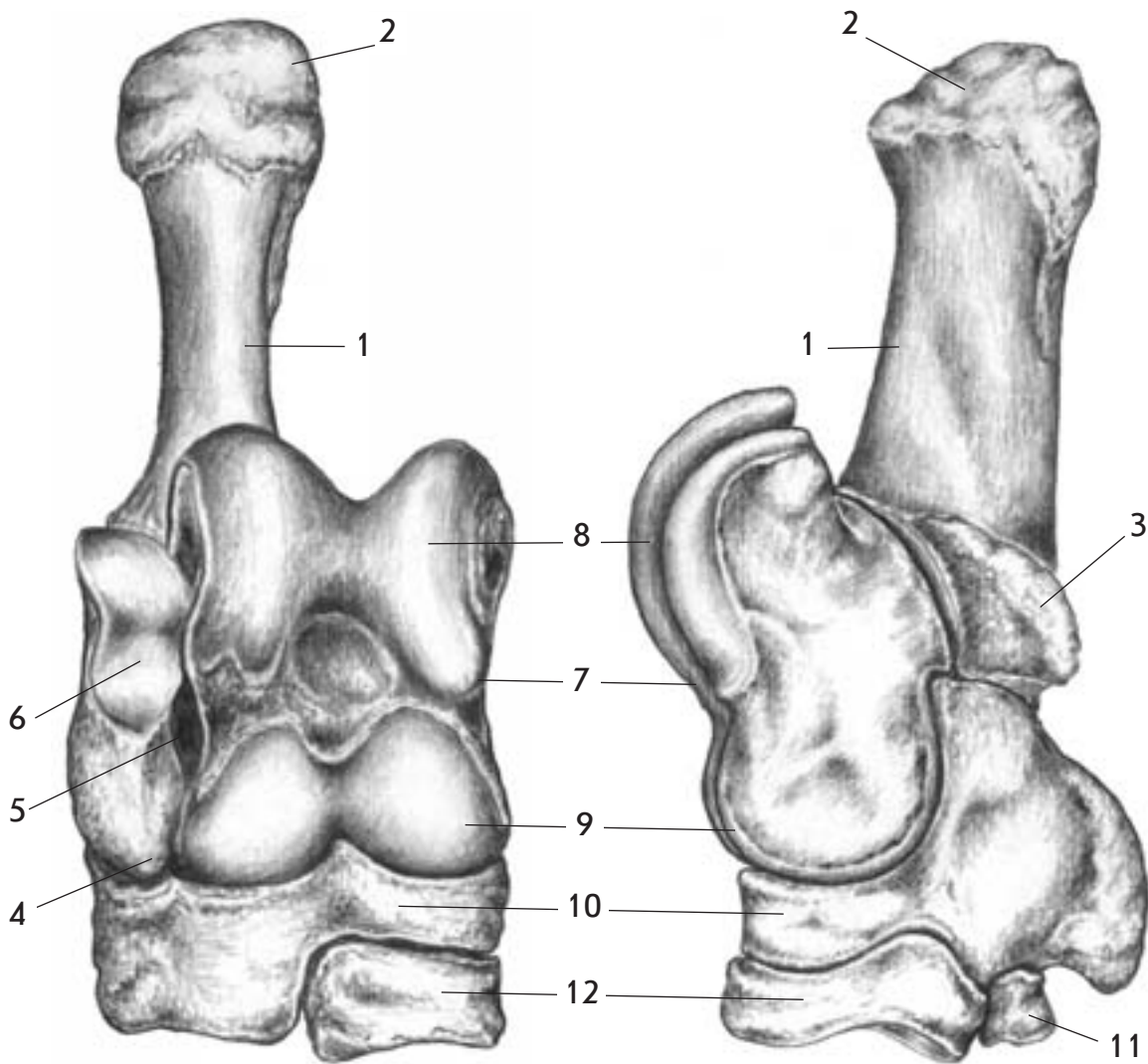
Мал. 45. Кістки гомілки - ossa cruris - свині ззаду (А) та спереду (Б)

1. Велика гомілкова кістка - tibia
2. Латеральний виросток - condylus lateralis
3. Медіальний виросток - condylus medialis
4. Латеральний міжвиростковий горбок - tuberculum intercondylare laterale
5. Медіальний міжвиростковий горбок - tuberculum intercondylare mediale
6. Підколінна вирізка - incisura poplitea
7. Поле міжвиросткове краніальне - area intercondylaris cranialis
8. Поле міжвиросткове каудальне - area intercondylaris caudalis
9. Поле міжвиросткове центральне - area intercondylaris centralis
10. Розгинальна борозна - sulcus extensorius
11. Горбистість великої гомілкової кістки - tuberositas tibiae
12. Борозна горбистості великої гомілкової кістки - sulcus tuberositas tibiae
13. Лінія підколінного м'яза - linea musculi poplitei
14. Живильний отвір - foramen nutritium
15. Блок великої гомілкової кістки - cochlea tibiae
16. Медіальна кісточка - malleolus medialis
17. Мала гомілкова кістка - fibula
18. Головка малої гомілкової кістки - caput fibulae
19. Латеральна кісточка - malleolus lateralis



Мал. 46. Кістки гомілки - ossa cruris - собаки спереду (А) та ззаду (Б)

1. Велика гомілкорова кістка - tibia
2. Латеральний виросток - condylus lateralis
3. Медіальний виросток - condylus medialis
4. Латеральний міжвиростковий горбок - tuberculum intercondylare laterale
5. Медіальний міжвиростковий горбок - tuberculum intercondylare mediale
6. Підколінна вирізка - incisura poplitea
7. Поле міжвиросткове краніальне - area intercondylaris cranialis
8. Поле міжвиросткове каудальне - area intercondylaris caudalis
9. Поле міжвиросткове центральне - area intercondylaris centralis
10. Розгинальна борозна - sulcus extensorius
11. Горбистість великої гомілкової кістки - tuberositas tibiae
12. Борозна горбистості великої гомілкової кістки - sulcus tuberositas tibiae
13. Лінія підколінного м'яза - linea musculi poplitei
14. Живильний отвір - foramen nutritium
15. Блок великої гомілкової кістки - cochlea tibiae
16. Медіальна кісточка - malleolus medialis
17. Мала гомілкорова кістка - fibula
18. Головка малої гомілкової кістки - caput fibulae
19. Латеральна кісточка - malleolus lateralis

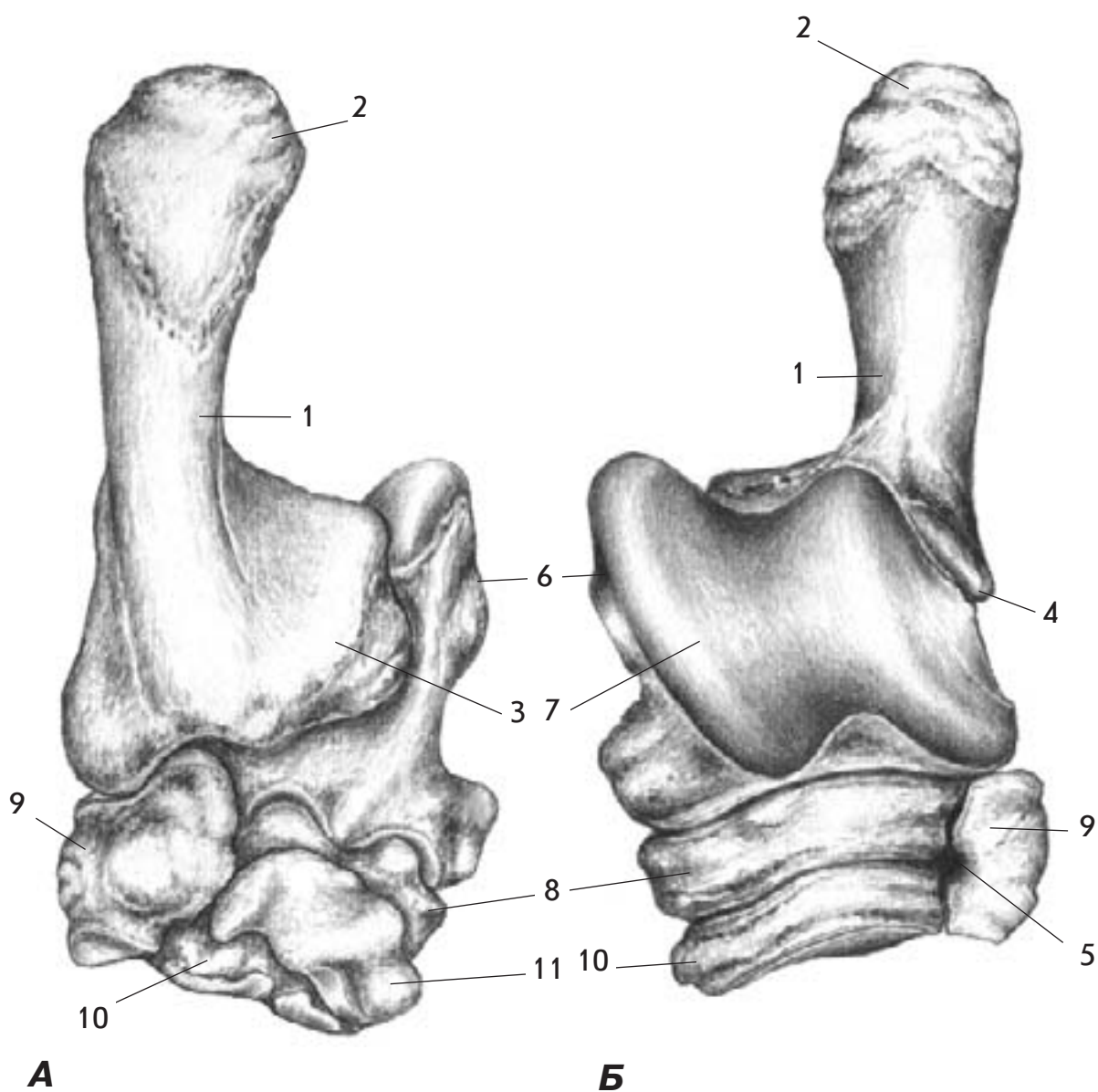


А

Б

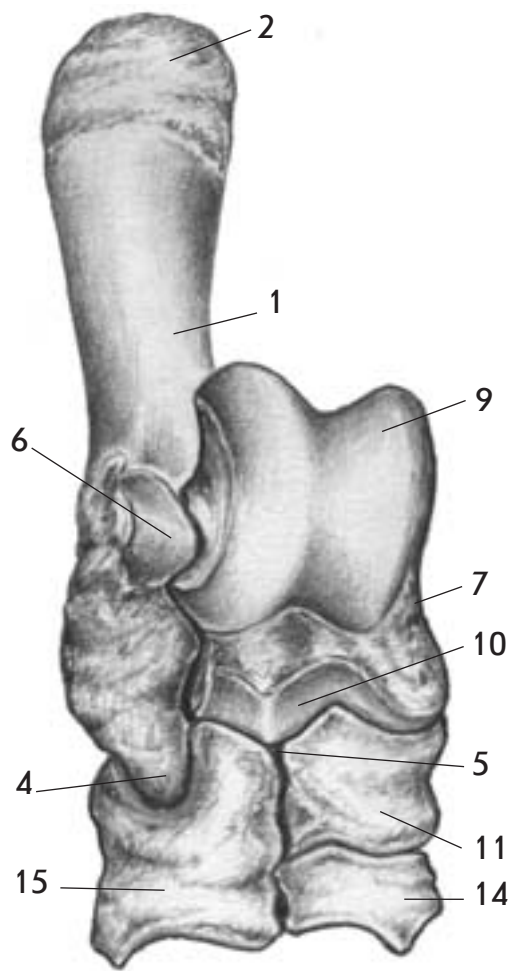
Мал. 47. Кістки заплесна - ossa tarsi - корови спереду (А) та з медіальної поверхні (Б)

1. П'яткова кістка - calcaneus
2. П'ятковий горб - tuber calcanei
3. Підпора надп'яткової кістки - sustentaculum tali
4. Дзьобоподібний відросток - processus coracoideus
5. Пазуха заплесна - sinus tarsi
6. Кісточкова суглобова поверхня - facies articularis malleolaris
7. Надп'яткова кістка - talus
8. Проксимальний блок надп'яткової кістки - trochlea tali proximalis
9. Дистальний блок надп'яткової кістки - trochlea tali distalis
10. Центральна і четверта заплеснова кістка - os tarsale centroquartale
11. Перша заплеснова кістка - os tarsale I (primum)
12. Друга і третя заплеснова кістка - os tarsale II et III (secundum et tertium)

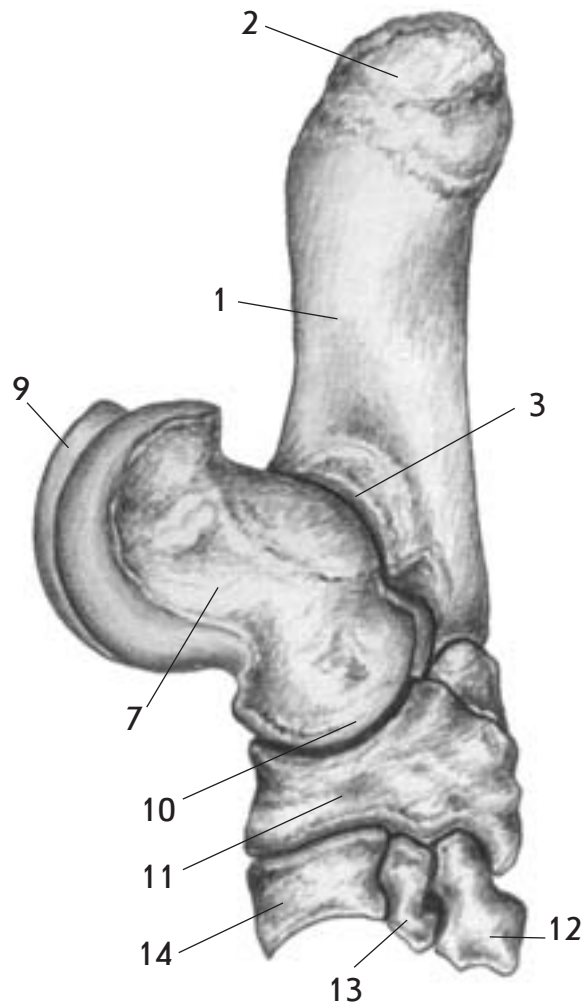


Мал. 48. Кістки заплесна - ossa tarsi - коня ззаду (А) та спереду (Б)

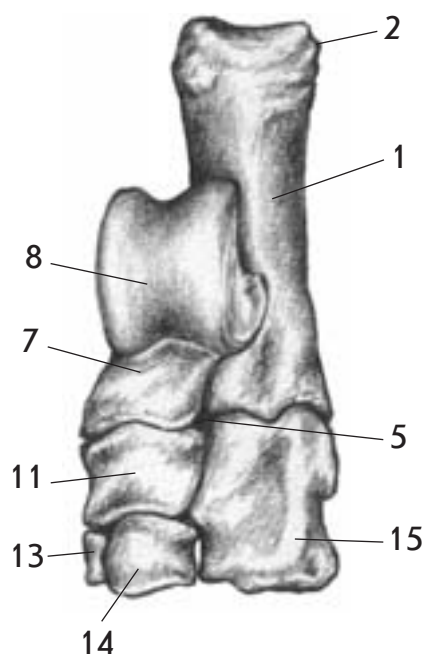
1. П'яткова кістка - calcaneus
2. П'ятковий горб - tuber calcanei
3. Підпора надп'яtkової кістки - sustentaculum tali
4. Дзьобоподібний відросток - processus coracoideus
5. Пазуха заплесна - sinus tarsi
6. Надп'яtkова кістка - talus
7. Блок надп'яtkової кістки - trochlea tali
8. Центральна кістка заплесна - os tarsi centrale
9. Четверта заплеснова кістка - os tarsale IV (quartum)
10. Третя заплеснова кістка - os tarsale III (tertium)
11. Перша і друга заплеснова кістка - os tarsale I et II (primum et secundum)



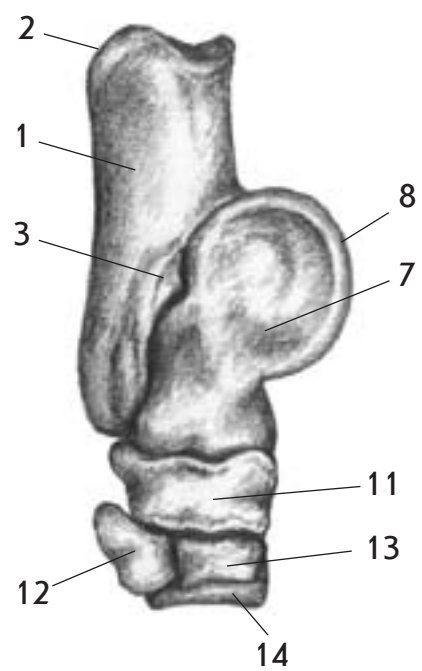
A



Б



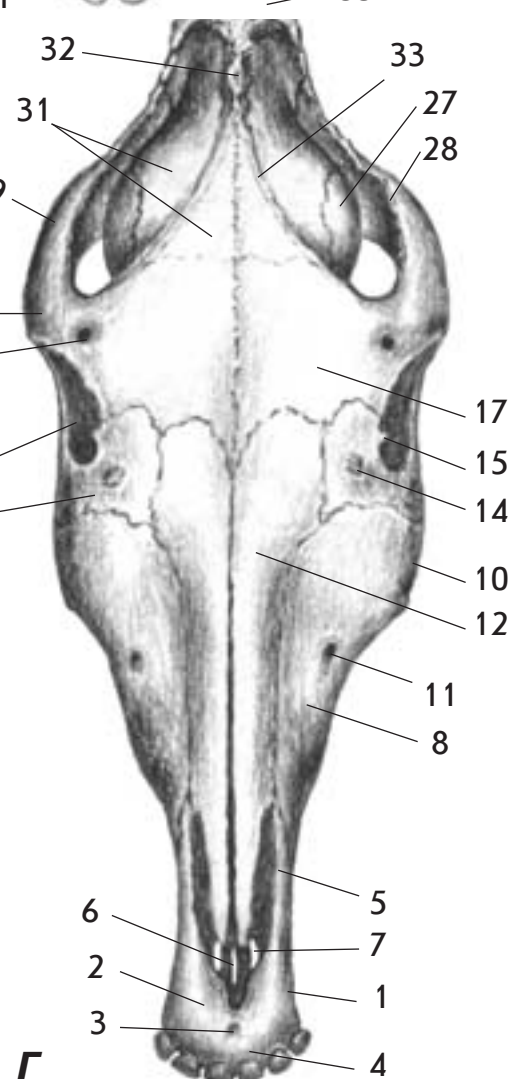
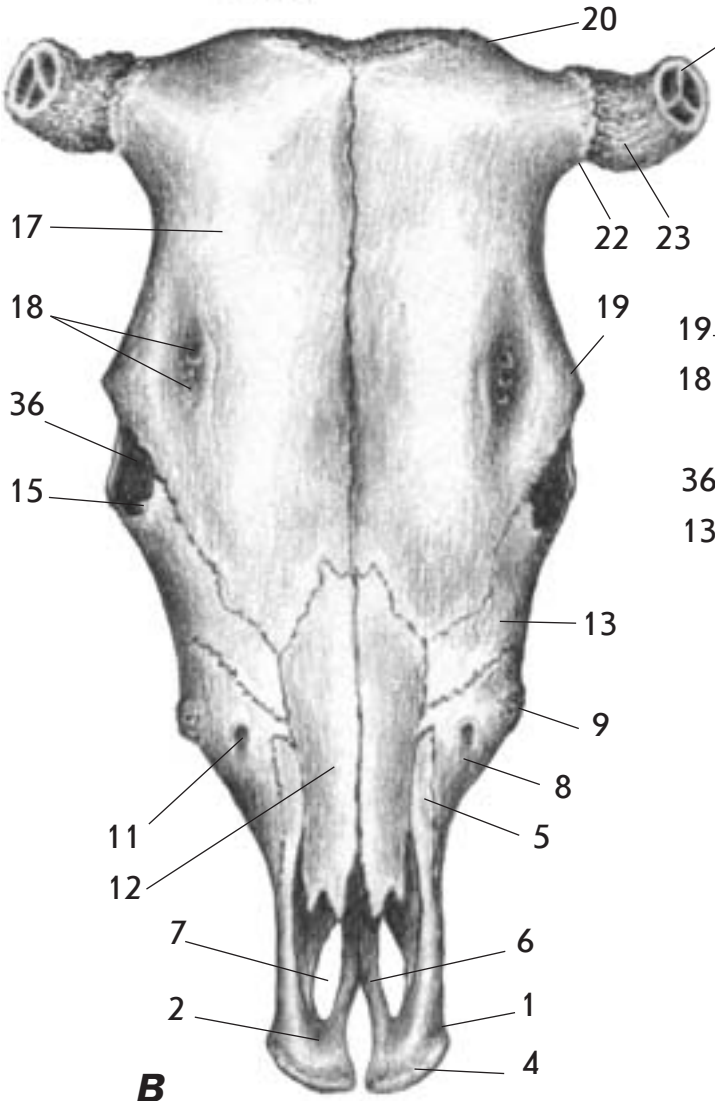
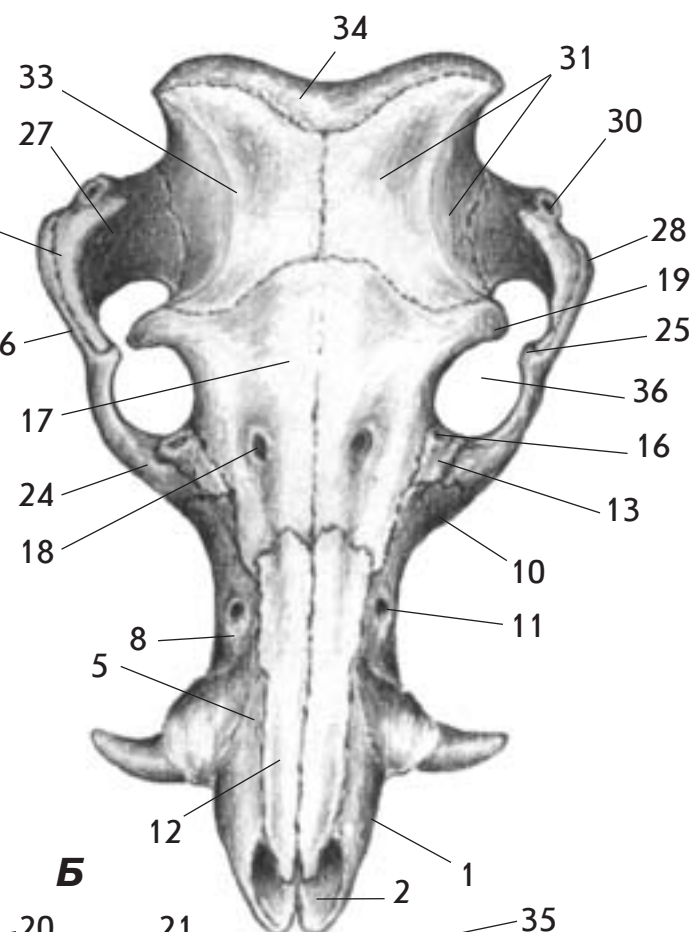
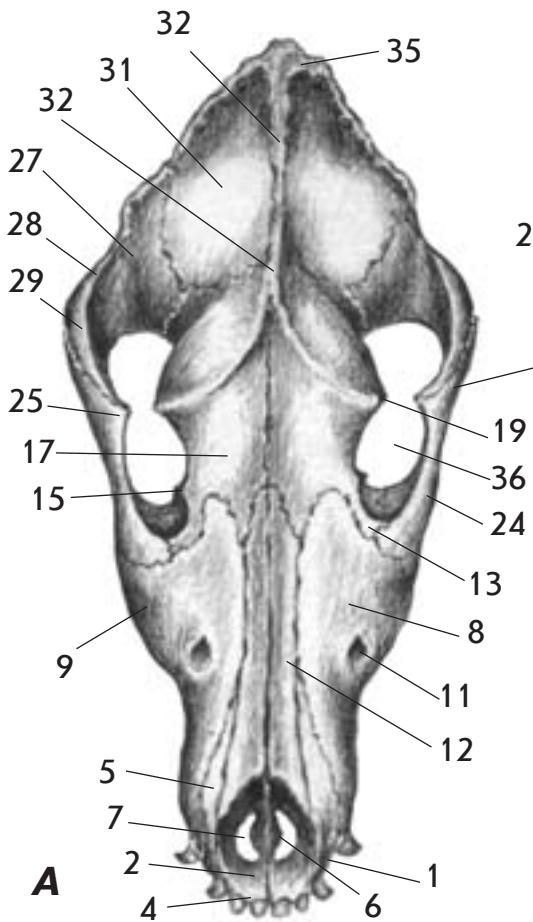
B



Г

**Мал. 49. Кістки заплесна - ossa tarsi - свині спереду (А)
та з медіальної поверхні (Б) і собаки спереду (В) та з
медіальної поверхні (Г)**

1. П'яткова кістка - calcaneus
2. П'ятковий горб - tuber calcanei
3. Підпора надп'яtkової кістки - sustentaculum tali
4. Дзьобоподібний відросток - processus coracoideus
5. Пазуха заплесна - sinus tarsi
6. Кісточкова суглобова поверхня - facies articularis malleolaris
7. Надп'яtkова кістка - talus
8. Блок надп'яtkової кістки - trochlea tali
9. Проксимальний блок надп'яtkової кістки - trochlea tali proximalis
10. Дистальний блок надп'яtkової кістки - trochlea tali distalis
11. Центральна кістка заплесна - os tarsi centrale
12. Перша заплеснова кістка - os tarsale I (primum)
13. Друга заплеснова кістка - os tarsale II (secundum)
14. Третя заплеснова кістка - os tarsale III (tertium)
15. Четверта заплеснова кістка - os tarsale IV (quartum)

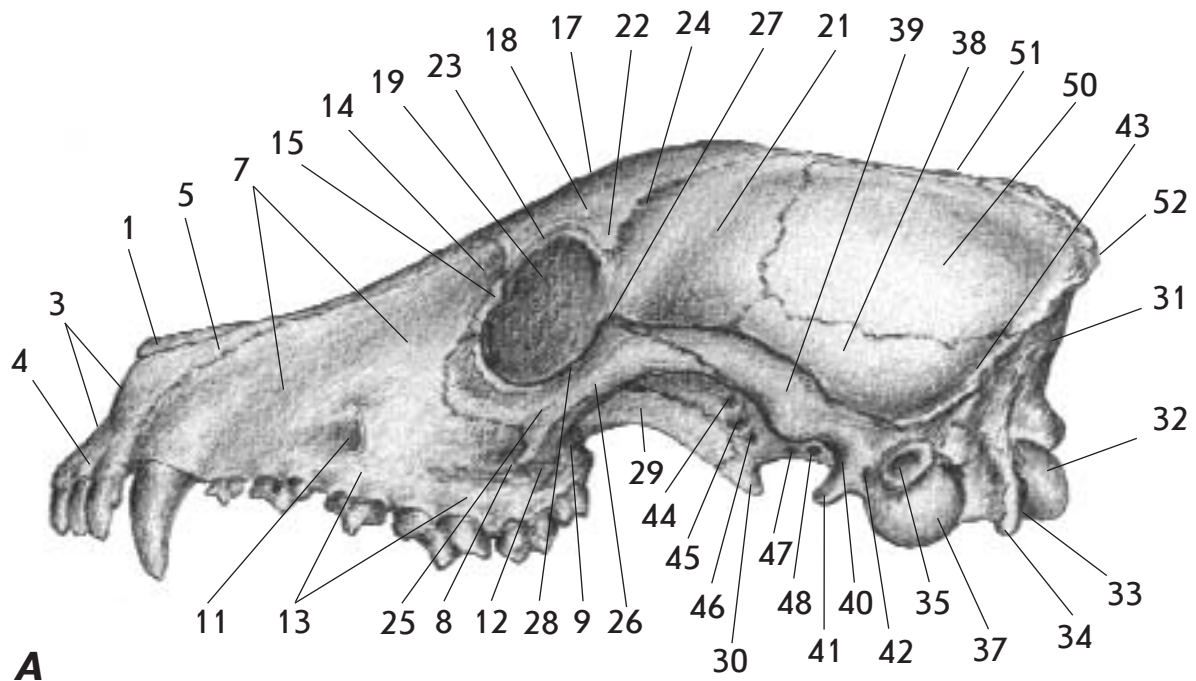


Мал. 50. Череп - *cranium* - собаки (А), свині (Б), корови (В) та коня (Г) зверху

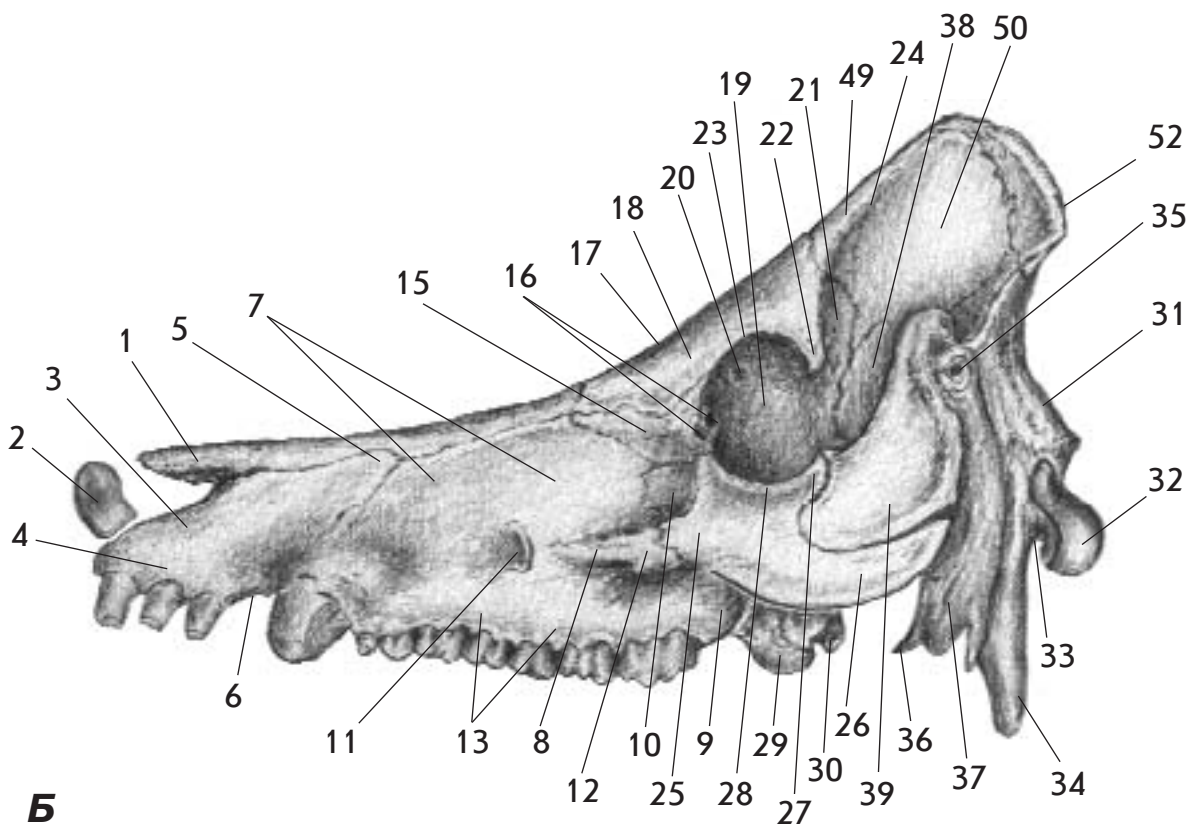
1. Різцева кістка - *os incisivum*
2. Тіло різцевої кістки - *corpus ossis incisivi*
3. Міжрізцевий канал - *canalis interincisivus*
4. Альвеолярний відросток - *processus alveolaris*
5. Носовий відросток - *processus nasalis*
6. Піднебінний відросток - *processus palatinus*
7. Піднебінна щілина - *fissura palatina*
8. Верхня щелепа - *maxilla*
9. Лицевий горб - *tuber faciale*
10. Лицевий гребінь - *crista facialis*
11. Підочноямковий отвір - *foramen infraorbitale*
12. Носова кістка - *os nasale*
13. Слізна кістка - *os lacrimale*
14. Ростральний слізний відросток - *processus lacrimalis rostralis*
15. Каудальний слізний відросток - *processus lacrimalis caudalis*
16. Слізні отвори - *foramina lacrimalia*
17. Лобова кістка - *os frontale*
18. Надочноямковий отвір - *foramen supraorbitale*
19. Виличний відросток (лобової кістки) - *processus zygomaticus (os frontale)*
20. Міжрогове підвищення - *protuberantia intercornualis*
21. Роговий відросток - *processus cornualis*
22. Шийка рогового відростка - *collum processus cornualis*
23. Вінчик рогового відростка - *corona processus cornualis*
24. Вилична кістка - *os zygomaticus*
25. Лобовий відросток - *processus frontalis*
26. Скроневий (висковий) відросток - *processus temporalis*
27. Скронева (вискова) кістка - *os temporale*
28. Скроневий (висковий) гребінь - *crista temporalis*
29. Виличний відросток (скроневої кістки) - *processus zygomaticus (os temporale)*
30. Зовнішній слуховий прохід - *meatus acusticus externus*
31. Тім'яна кістка - *os parietale*
32. Зовнішній сагітальний гребінь - *crista sagittalis externa*
33. Скронева (вискова) лінія - *linea temporalis*
34. Потилична кістка - *os occipitale*
35. Карковий гребінь - *crista nuchale*
36. Очна ямка - *orbita*

Мал. 51. Череп - *cranium* - собаки (А), свині (Б), корови (В) та коня (Г) ззаду

1. Потилична кістка - *os occipitale*
2. Основна частина - *pars basilaris*
3. Канал під'язикового нерва - *canalis nervi hypoglossi*
4. Потиличний виросток - *condylus occipitalis*
5. Яремний відросток - *processus jugularis*
6. Яремна вирізка - *incisura jugularis*
7. Дорсальна виросткова ямка - *fossa condylaris dorsalis*
8. Надвиростковий отвір - *foramen supracondylare*
9. Потилична луска - *squama occipitalis*
10. Карковий гребінь - *crista nuchale*
11. Каркова лінія - *linea nuchale*
12. Карковий горбок - *tuberculum nuchale*
13. Зовнішнє потиличне підвищення - *protuberantia occipitalis externa*
14. Тім'яна кістка - *os parietale*
15. Зовнішній сагітальний гребінь - *crista sagittalis externa*
16. Скронева (вискова) лінія - *linea temporalis*
17. Скронева (вискова) пластинка - *planum temporale*
18. Каркова пластинка - *planum nuchale*
19. Тім'яна пластинка - *planum parietale*
20. Скронева (вискова) кістка - *os temporale*
21. Зовнішній слуховий прохід - *meatus acusticus externus*
22. Барабанний міхур - *bulla tympanica*
23. Виличний відросток (скроневої кістки) - *processus zygomaticus (ossis temporalis)*
24. Соскоподібний відросток - *processus mastoideus*
25. Скроневий (висковий) гребінь - *crista temporalis*
26. Суглобовий горбок - *tuberculum articulare*
27. Лобова кістка - *os frontale*
28. Надочнямковий отвір - *foramen supraorbitale*
29. Виличний відросток (лобової кістки) - *processus zygomaticus (ossis frontalis)*
30. Міжрогове підвищення - *protuberantia intercornualis*
31. Роговий відросток - *processus cornualis*
32. Шийка рогового відростка - *collum processus cornualis*
33. Вінчик рогового відростка - *corona processus cornualis*
34. Слізна кістка - *os lacrimale*
35. Ямка слізного мішка - *fossa sacci lacrimalis*



A

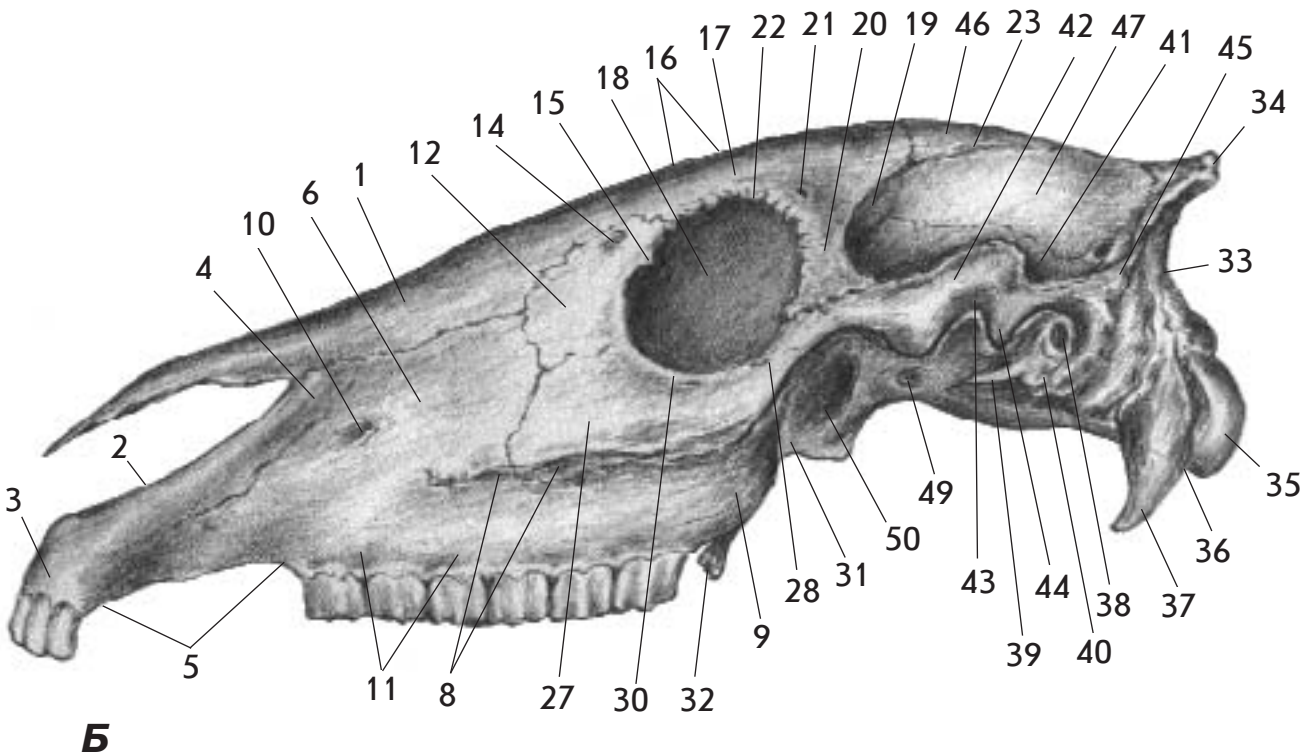
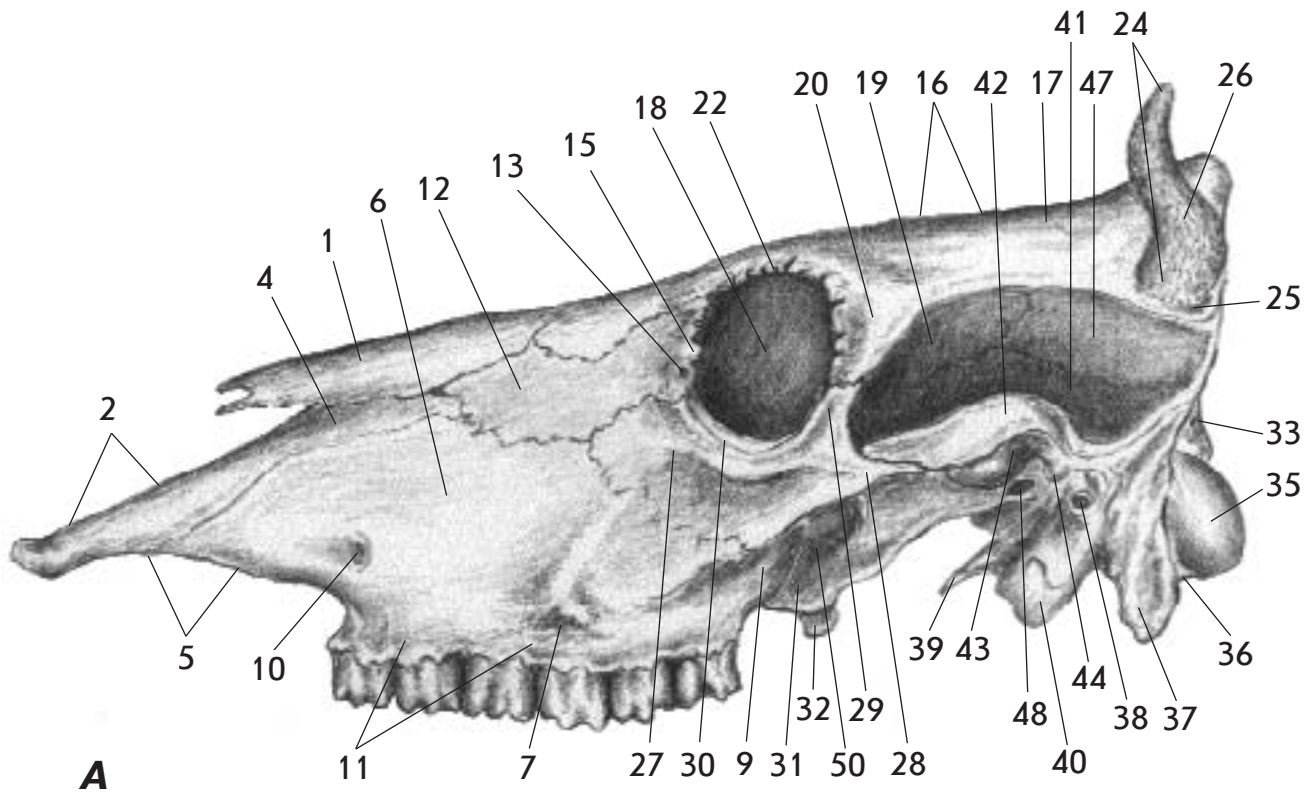


Б

Мал. 52. Череп - *cranium* - собаки (А) та свині (Б) збоку

1. Носова кістка - *os nasale*
2. Кістка рила - *os rostrale*
3. Різцева кістка - *os incisivum*
4. Альвеолярний відросток (різцевої кістки) - *processus alveolaris (ossis incisivi)*
5. Носовий відросток (різцевої кістки) - *processus nasalis (ossis incisivi)*
6. Міжальвеолярний край - *margo interalveolaris*

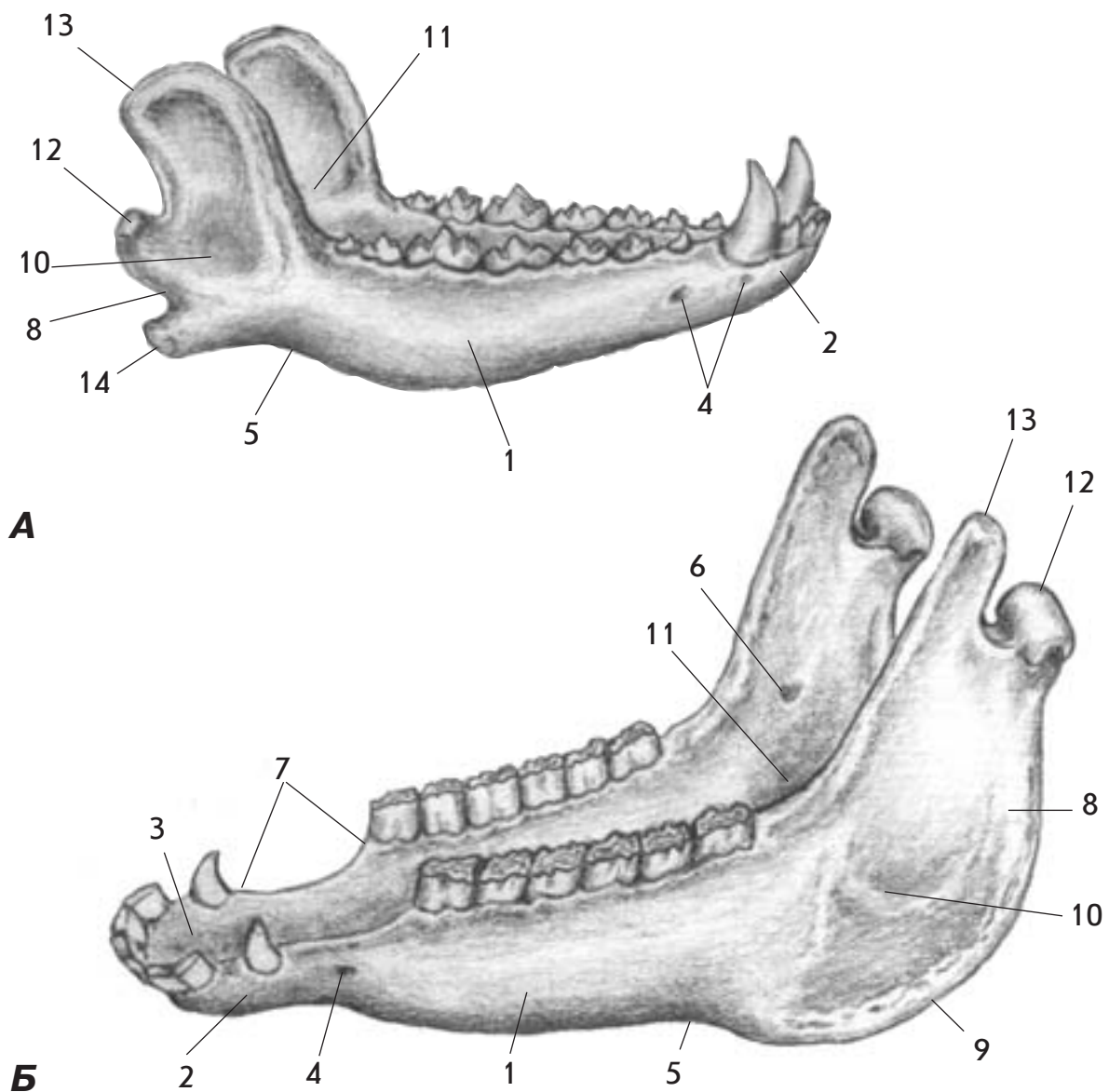
7. Верхня щелепа - *maxilla*
8. Лицевий гребінь - *crista facialis*
9. Горб верхньої щелепи - *tuber maxillae*
10. Іклова ямка - *fossa canina*
11. Підчочномковий отвір - *foramen infraorbitale*
12. Виличний відросток (верхньої щелепи) - *processus zygomaticus (maxillae)*
13. Альвеолярний відросток (верхньої щелепи) - *processus alveolaris (maxillae)*
14. Лобовий відросток (верхньої щелепи) - *processus frontalis (maxillae)*
15. Слізна кістка - *os lacrimale*
16. Слізні отвори - *foramina lacrimalia*
17. Лобова кістка - *os frontale*
18. Зовнішня поверхня (лобової кістки) - *facies externa (ossis frontalis)*
19. Очноямкова поверхня (лобової кістки) - *facies orbitalis (ossis frontalis)*
20. Решітчастий отвір - *foramen ethmoidale*
21. Сконева поверхня (лобової кістки) - *facies temporalis (ossis frontalis)*
22. Виличний відросток (лобової кістки) - *processus zygomaticus (ossis frontalis)*
23. Надчочномковий край - *margo supraorbitalis*
24. Сконева (вискова) лінія - *linea temporalis*
25. Вилична кістка - *os zygomaticum*
26. Сконевий відросток (виличної кістки) - *processus temporalis (ossis zygomatici)*
27. Лобовий відросток (виличної кістки) - *processus frontalis (ossis zygomatici)*
28. Підчочномковий край - *margo infraorbitalis*
29. Піднебінна кістка - *os palatinum*
30. Крилоподібна кістка - *os pterygoideum*
31. Потилична луска - *squama occipitalis*
32. Потиличний виросток - *condylus occipitalis*
33. Яремна вирізка - *incisura jugularis*
34. Яремний відросток - *processus jugularis*
35. Зовнішній слуховий прохід - *meatus acusticus externus*
36. М'язовий відросток (скроневої кістки) - *processus muscularis (ossis temporalis)*
37. Барабанний міхур - *bulla tympanica*
38. Луската частина (скроневої кістки) - *pars squamosa (ossis temporalis)*
39. Виличний відросток (скроневої кістки) - *processus zygomaticus (ossis temporalis)*
40. Нижньощелепна ямка - *fossa mandibularis*
41. Позадусуглобовий відросток - *processus retroarticularis*
42. Позадусуглобовий отвір - *foramen retroarticulare*
43. Потиличний відросток - *processus occipitalis*
44. Зоровий канал - *canalis opticus*
45. Очноямкова щілина - *fissura orbitalis*
46. Ростральний криловий отвір - *foramen alare rostrale*
47. Каудальний криловий отвір - *foramen alare caudale*
48. Овальний отвір - *foramen ovale*
49. Тім'яна пластинка (тім'яної кістки) - *planum parietale (ossis parietalis)*
50. Сконева пластинка (тім'яної кістки) - *planum temporale (ossis parietalis)*
51. Зовнішній сагітальний (стрілоподібний) гребінь - *crista sagittalis externa*
52. Карковий гребінь - *crista nuchae*



Мал. 53. Череп - *cranium* - корови (А) та коня (Б) збоку

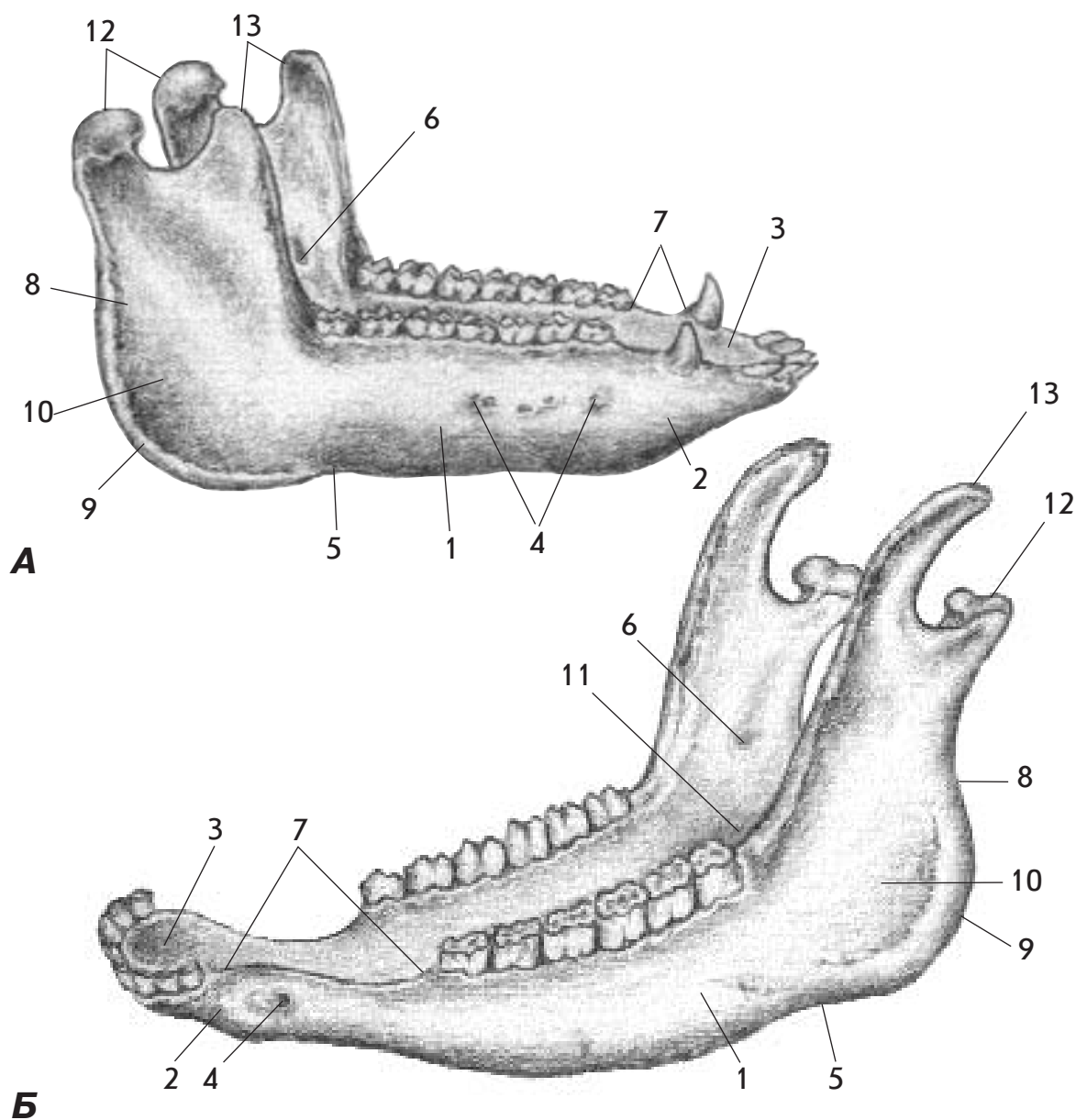
1. Носова кістка - *os nasale*
2. Різцева кістка - *os incisivum*
3. Альвеолярний відросток (різцевої кістки) - *processus alveolaris (ossis incisivi)*
4. Носовий відросток (різцевої кістки) - *processus nasalis (ossis incisivi)*

5. Міжальвеолярний край - *margo interalveolaris*
6. Верхня щелепа - *maxilla*
7. Лицевий горб - *tuber faciale*
8. Лицевий гребінь - *crista facialis*
9. Горб верхньої щелепи - *tuber maxillae*
10. Підчочномковий отвір - *foramen infraorbitale*
11. Альвеолярний відросток (верхньої щелепи) - *processus alveolaris (maxillae)*
12. Слізна кістка - *os lacrimale*
13. Слізний отвір - *foramen lacrimale*
14. Ростральний слізний відросток - *processus lacrimalis cranialis*
15. Каудальний слізний відросток - *processus lacrimalis caudalis*
16. Лобова кістка - *os frontale*
17. Зовнішня поверхня (лобової кістки) - *facies externa (ossis frontalis)*
18. Очноямкова поверхня (лобової кістки) - *facies orbitalis (ossis frontalis)*
19. Сконева поверхня (лобової кістки) - *facies temporalis (ossis frontalis)*
20. Виличний відросток (лобової кістки) - *processus zygomaticus (ossis frontalis)*
21. Надчочномковий отвір - *foramen supraorbitale*
22. Надчочномковий край - *margo supraorbitalis*
23. Сконева (вискова) лінія - *linea temporalis*
24. Роговий відросток - *processus cornualis*
25. Шийка рогового відростка - *collum processus cornualis*
26. Вінчик рогового відростка - *corona processus cornualis*
27. Вилична кістка - *os zygomaticum*
28. Скроневий відросток (виличної кістки) - *processus temporalis (ossis zygomatici)*
29. Лобовий відросток (виличної кістки) - *processus frontalis (ossis zygomatici)*
30. Підчочномковий край - *margo infraorbitalis*
31. Піднебінна кістка - *os palatinum*
32. Крилоподібна кістка - *os pterygoideum*
33. Потилична луска - *squama occipitalis*
34. Карковий гребінь - *crista nuchae*
35. Потиличний виросток - *condylus occipitalis*
36. Яремна вирізка - *incisura jugularis*
37. Яремний відросток - *processus jugularis*
38. Зовнішній слуховий прохід - *meatus acusticus externus*
39. М'язовий відросток - *processus muscularis*
40. Барабанний міхур - *bulla tympanica*
41. Луската частина (скроневої кістки) - *pars squamosa (ossis temporalis)*
42. Виличний відросток (скроневої кістки) - *processus zygomaticus (ossis temporalis)*
43. Нижньощелепна ямка - *fossa mandibularis*
44. Позадусуглобовий відросток - *processus retroarticularis*
45. Потиличний відросток - *processus occipitalis*
46. Тім'яна пластинка (тім'яної кістки) - *planum parietale (ossis parietalis)*
47. Сконева пластинка (тім'яної кістки) - *planum temporale (ossis parietalis)*
48. Овальний отвір - *foramen ovale*
49. Каудальний криловий отвір - *foramen alare caudale*
50. Крилопіднебінна ямка - *fossa pterygopalatina*



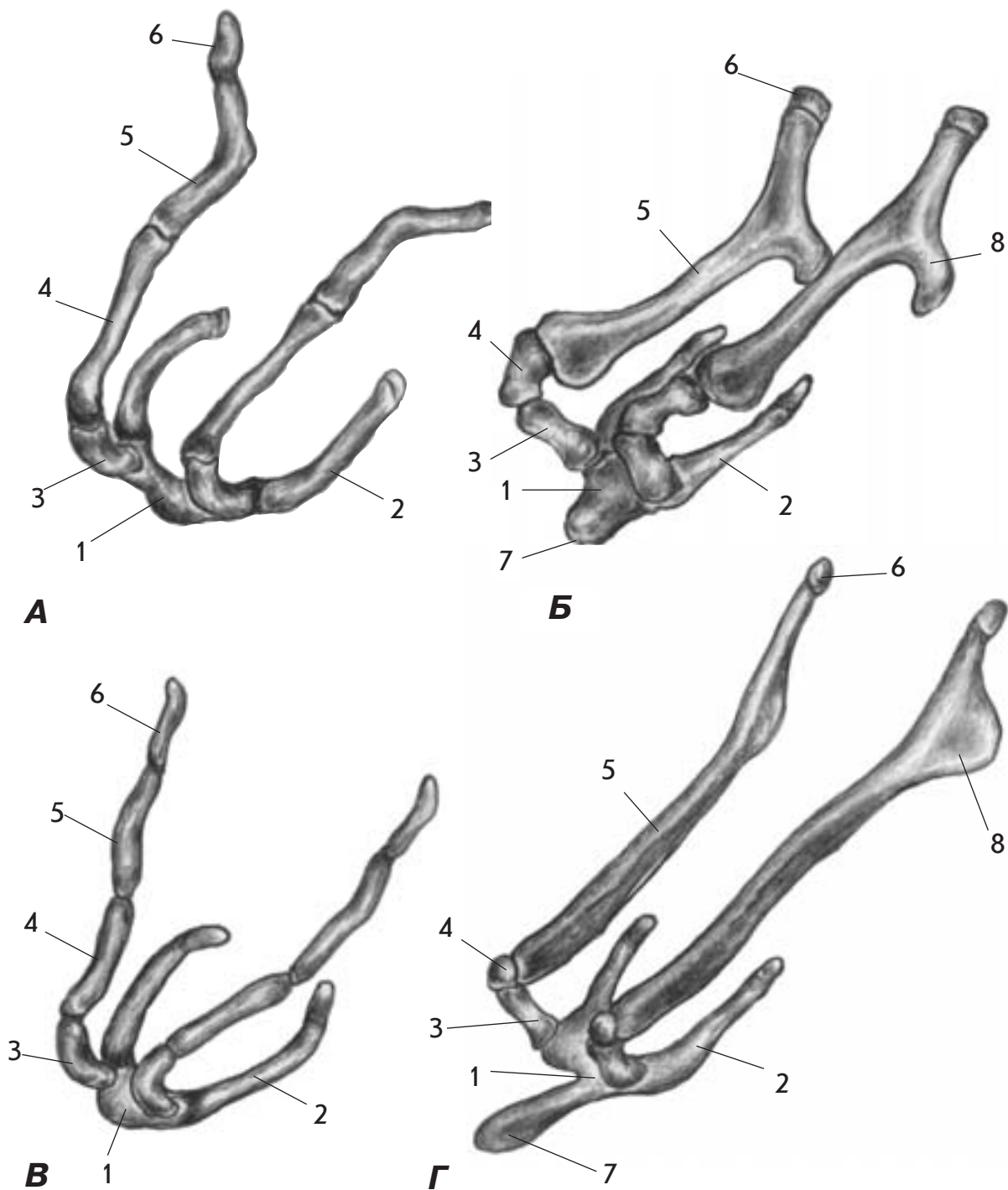
Мал. 54. Нижня щелепа - *mandibula* - собаки (А), коня (Б)

1. Тіло нижньої щелепи - *corpus mandibulae*
2. Губна поверхня - *facies labialis*
3. Язикова поверхня - *facies lingualis*
4. Підборідний отвір - *foramen mentale*
5. Лицева судинна вирізка - *incisura vasorum facialis*
6. Отвір нижньої щелепи - *foramen mandibulae*
7. Міжальвеолярний край - *margo interalveolaris*
8. Гілка нижньої щелепи - *ramus mandibulae*
9. Кут нижньої щелепи - *angulus mandibulae*
10. Жувальна ямка - *fossa masseterica*
11. Крилоподібна ямка - *fossa pterygoidea*
12. Виростковий відросток - *processus condylaris*
13. Вінцевий відросток - *processus coronoideus*
14. Кутковий відросток - *processus angularis*



**Мал. 55. Нижня щелепа - mandibula - свині (А)
та корови (Б)**

1. Тіло нижньої щелепи - corpus mandibulae
2. Губна поверхня - facies labialis
3. Язикова поверхня - facies lingualis
4. Підборідний отвір - foramen mentale
5. Лицева судинна вирізка - incisura vasorum facialium
6. Отвір нижньої щелепи - foramen mandibulae
7. Міжальвеолярний край - margo interalveolaris
8. Гілка нижньої щелепи - ramus mandibulae
9. Кут нижньої щелепи - angulus mandibulae
10. Жувальна ямка - fossa masseterica
11. Крилоподібна ямка - fossa pterygoidea
12. Виростковий відросток - processus condylaris
13. Вінцевий відросток - processus coronoideus



Мал. 56. Під'язиковий апарат - apparatus hyoideus (під'язикова кістка - os hyoideum) - собаки (А), корови (Б), свині (В) та коня (Г)

1. Основа (тіло) під'язикової кістки - basihyoideum (corpus hyoideum)
2. Великі роги (тіреогіюїд) - cornu majus (thyrohyoideum)
3. Малі роги (кератогіюїд) - cornu minus (keratohyoideum)
4. Дистальний членник під'язикової кістки - ерігюїдеум
5. Середній членник під'язикової кістки - стилогюїдеум
6. Проксимальний членник під'язикової кістки - тумраногюїдеум
7. Язиковий відросток - processus lingualis
8. Шилопід'язиковий кут - angulus stylohyoideus

Список літератури

1. Атлас топографической анатомии : В 3 т. / П. Попеско. - Изд. 2-е, перераб. - Братислава: Природа, 1978. - Т. 1 – 3.
2. Международная ветеринарная анатомическая номенклатура на латинском и русском языках. - М.: МВА, 1979. - Т.1.
3. Т.Г.Казаченок. / Анатомический словарь: Латинско-русский. Русско-латинский. -Изд. 2-е, испр. и доп. - Минск.: Вышейша шк., 1984.
4. Анатомия домашних животных / А.И.Акаевский, Ю.Ф.Юдичев, Н.В.Михайлов, И.В.Хрусталева. Под ред. А.И. Акаевского. - Изд. 4-е, испр. и доп. - М.: Колос, 1984.
5. Lehrbuch der Veterinar Anatomie / T. Koch, R. Berg. - Jena: VEB Gustav Fischer Verlag, 1985. - Т. I.
6. Словник морфологічних ветеринарних термінів / В.С.Левчук, О.М.Очкуренко, О.В.Федотов, М.А.Нетлюх - К.: Вища шк., 1990.
7. Російсько-українсько-латинський словник медичних термінів: Анатомія, біологія, радіобіологія, генетика, алергологія, імунологія / В.С.Андрійченко, А.А.Архипович, Д.М.Гродзинський, О.І.Ласиця - К.: Здоров'я, 1993.
8. Російсько-український словник термінів ветеринарної медицини /Уклад.: С.К.Рудик, І.М.Гудков, С.П.Долецький та ін. - К.: Урожай, 1994.
9. Російсько-український словник наукової термінології. Біологія. Хімія. Медицина / С.П.Вассар, І.О.Дудка, В.І.Єрмоленко та ін. - К.: Наук. думка, 1996.

10. Анатомія свійських тварин / С.К.Рудик, В.С.Левчук, В.В. Костюк. - К.: НАУ, 1999.

11. Новий тлумачний словник української мови: У 4 т. /Уклад.: В.В.Яременко, О.М.Сліпушко. - К.: Аконі, 1999. - Т 1 – 4.

12. Орфографічний словник української мови: Близько 125000 слів / Уклад.: С.І.Головащук, М.М.Пещак, В.М.Русанівський, О.О.Тараненко. - Вид. 2-ге, випр. і доп. - К.: Довіра, 1999.

Навчальне видання

**Костюк Володимир
Кіндратович**

Атлас анатомії
свійських тварин
Остеологія

Оправа і титул художника
В.С. Жиборовського

Підп. до друку 30.01.01
Формат 60X84/8. Папір офс. №1.
Гарнітура PragmaticaСТТ, JournalSansСТТ.
Друк. арк. 10. Обл.-вид. арк. 11,93

Видавництво “Аграрна освіта”,
Київ-151, в. Смілянська, 11
АТ “Віпол”, Київ-151, в. Волинська, 60